الشّريحة الشظويّة الحرّة
Free Fibula Flap

د. عمّـــار ياسين منصور

AMMAR YASEEN MANSOUR

التّشريح الجراحيّ
The Surgical Anatomy

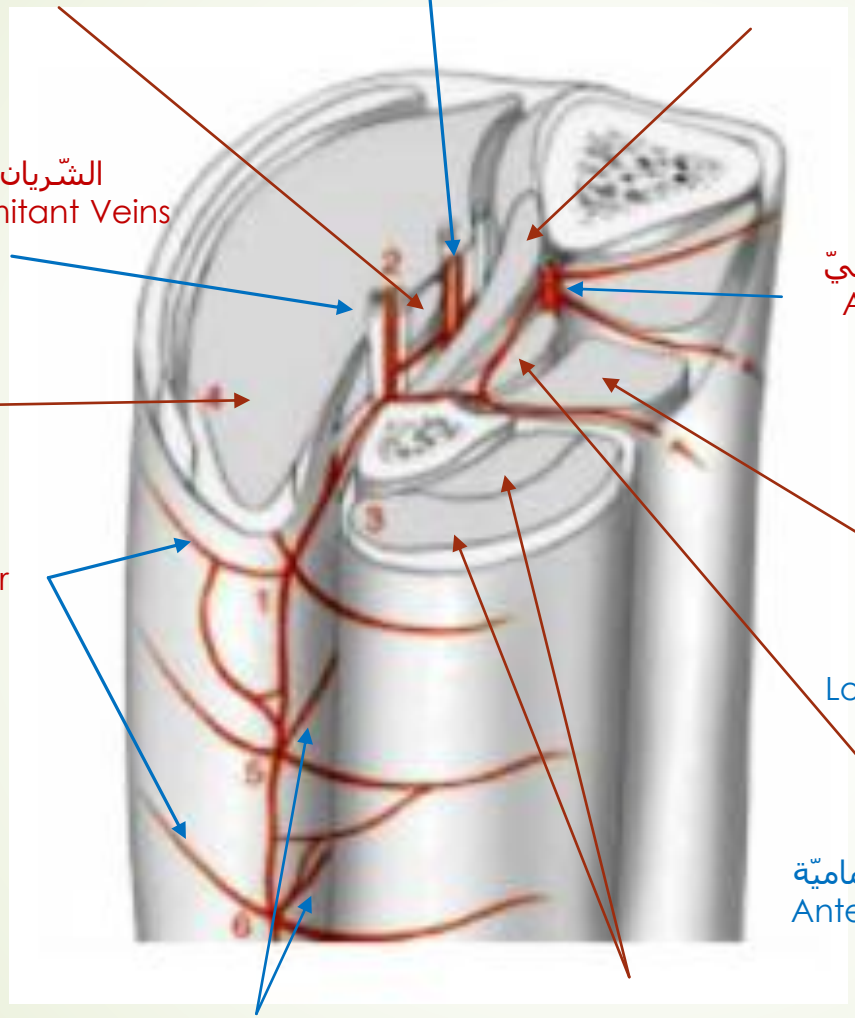

يتوضّع الشريان الشظويّ في المسكن الخلفي للساق.
في النصف العلويّ للساق، نجده بين العضلة الظنبوبّة الخلفيّة والعضلة قابضة الإبهام الطويلة.
بينما في النصف السفليّ للساق، فنجده بين العضلة الظنبوبيّة الخلفيّة والعضلة الشمسيّة.

الشّريان الشّظويّ
الأساس في تغذية الشريحة الشظويّة
The Fibular (Peroneal) Artery

الشريان المئبضيّ
The Popliteal Artery

(٢) الشريان الظنبوبيّ الأماميّ
The Anterior Tibial Artery (2)

(٣) الشريان الظنبوبيّ الخلفيّ
The Posterior Tibial Artery (3)

(٤) الشريان الشظويّ
The Fibular Artery (4)

(١١) الفرع النقويّ
The Medullary Branch (11)

(١٠) الفروع السمحاقيّة
The Periosteal Branches (10)

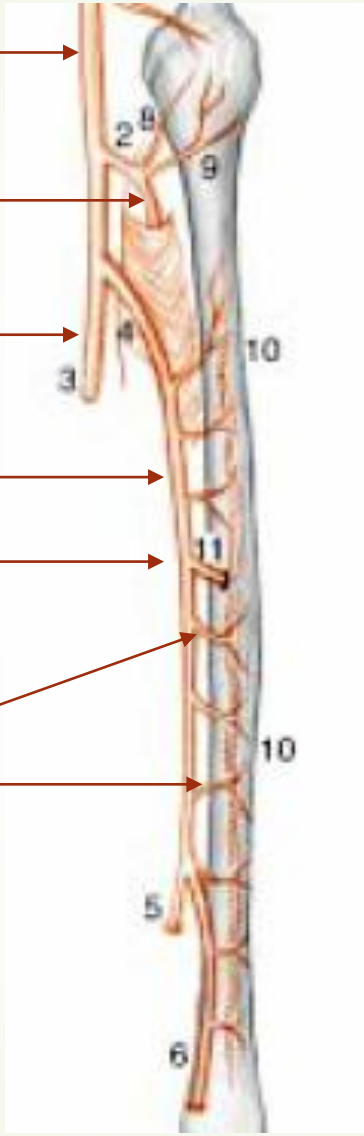

هو الفرع الثالث من الشريان المئبضيّ.
يمكن له أن ينشأ من جذع شرياني مشترك يجمعه مع الشريان الظنبوبيّ الخلفيّ (كما هو موضّح في الشكل المجاور).
كما يمكن له أن ينشأ مباشرة من الشريان الظنبوبيّ الأماميّ.
اخيراً، يمكن أن يغيب الشريان الشظويّ في حالات معدودة.
في حالات قليلة، يكون الشريان الشظوي مسيطراً. عندها، قد تتأثّر تروية القدم بعد قطف الشريحة الشظويّة.

ملاحظة:
الشذوذات في منشأ وكذلك مسار وفروع الشريان الشظويّ نادرة نسبيّاً ممّا يعني سهولة أكبر حين قطف هكذا شريحة.

الشّريان الشظويّ
The Peroneal Artery

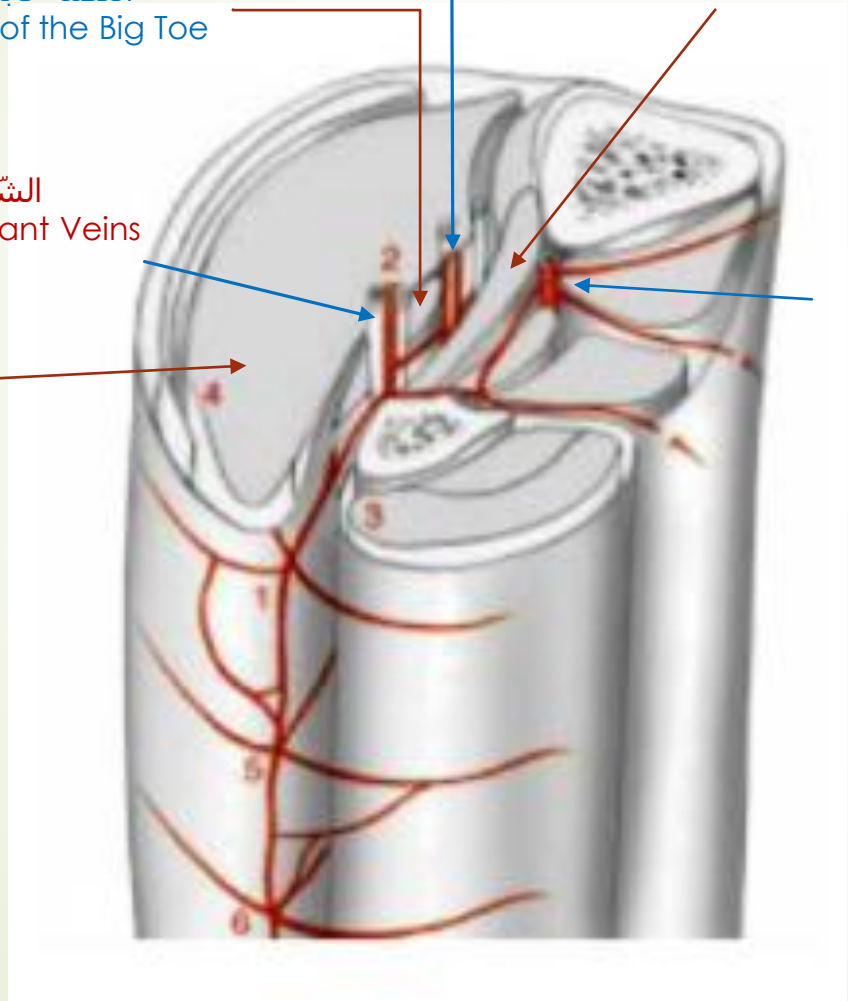

يتوضّع الشريان الشظويّ في المسكن الخلفي للساق. في النصف العلويّ للساق، نجده بين العضلة الظنبوبّة الخلفيّة والعضلة الشمسيّة. بينما في النصف السفليّ للساق، فنجده بين العضلة الظنبوبيّة الخلفيّة والعضلة قابضة الإبهام الطويلة.

الشّريان الشظويّ
الفروع الجلديّة

The Peroneal Artery

- The Cutaneous Branches --

مباشرةً بعد ولادتها، تتوسّد الفروع الجلديّة للشريان الشظويّ وريقتي الحاجز بين العضلات الخلفيّ الذي يفصل بين عضلات المسكن الخلفي للساق وعضلات مسكنها الوحشيّ حيث تسكن العضلات الشظويّة.
بيد أنّ الأمر ليس بهذا التبسيط دوماً.
في الثلث السفليّ للساق يقع مسار الفروع الجلديّة بكامله بين وريقتيّ الحاجز بين العضلات الخلفيّ آنف الذكر.
بالمقابل، في الثلثين العلويين من عظم الشظية تخترق الفروع الجلديّة في جزء من مسارها كتلة عضلات المسكن الخلفيّ للساق، كما سنرى لاحقاً.

الشّريان الشظويّ والوريدان المرافقان
The Fibular Artery & Two Concomitant Veins

العضلة الشمسيّة
The Soleus Muscle

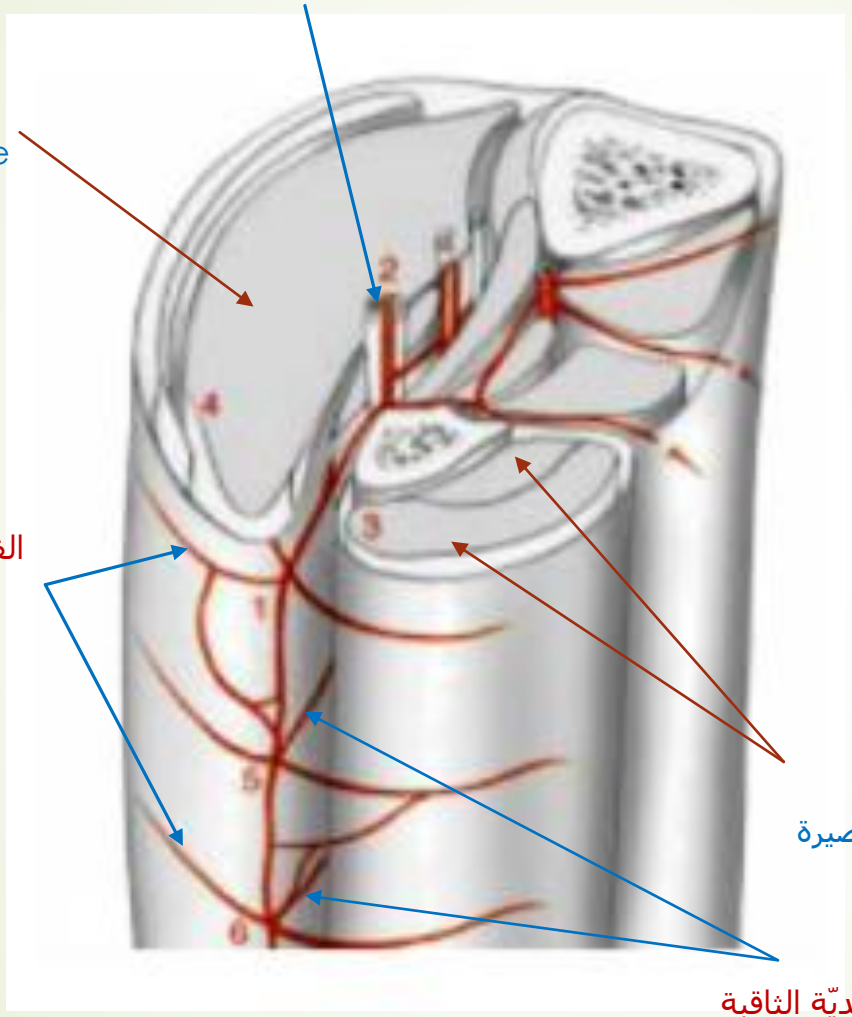

الفروع الشريانيّة الانتهائيّة المغذيّة للجلد
The Terminal Cutaneous Branches of Fibular Artery

العضلتان الشظويتان الطويلة والقصيرة
The Fibular Muscles

الفروع الجلديّة الثاقبة
The Septal Perforants of Fibular Artery

الشّريان الشّظويّ
الفروع الجلديّة
The Peroneal Artery
The Cutaneous Branches

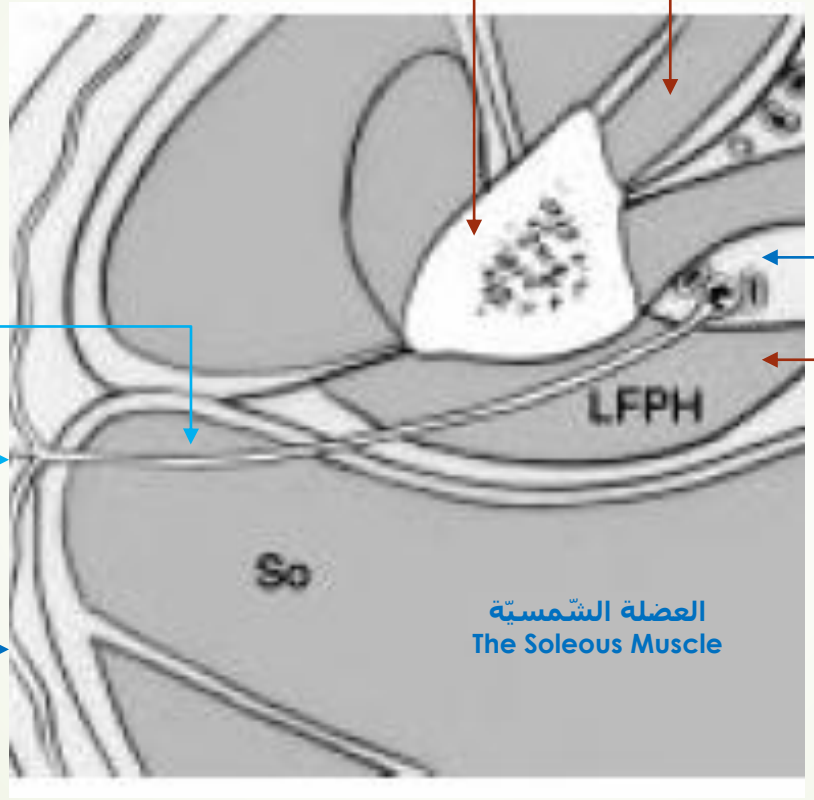

العضلة الظنبوبيّة الخلفيّة
The Posterior Tibial Muscle

عظم الشّظيّة
The Fibula

الشريان الشظوي ووريداه المرافقان
The Fibular Artery & The Concomitant Veins

العضلة القابضة الطويلة لإبهام القدم
The Long Flexor Muscle of Big Toe

الفرع الثاقب الجلديّ
The Perforant Cutaneous Branch

الفروع الجلديّة الانتهائيّة
The Terminal Branches

العضلة الشّمسيّة
The Soleous Muscle

في الثلث العلوي من عظم الشظيّة، تنشأ الفروع الثاقبة المغذيّة للجلد مباشرةً من الشريان الشظويّ.

تبلغ الفروع الثاقبة الجلديّة هدفها ملتفةً خلف عظم الشظيّة، ومخترقةً كتلة العضلة القابضة الطوية لإبهام القدم والعضلة الشمسيّة بالترتيب؛ كما في الشكل المصاحب.

الثّواقب الجلديّة
The Cutaneous Perforants

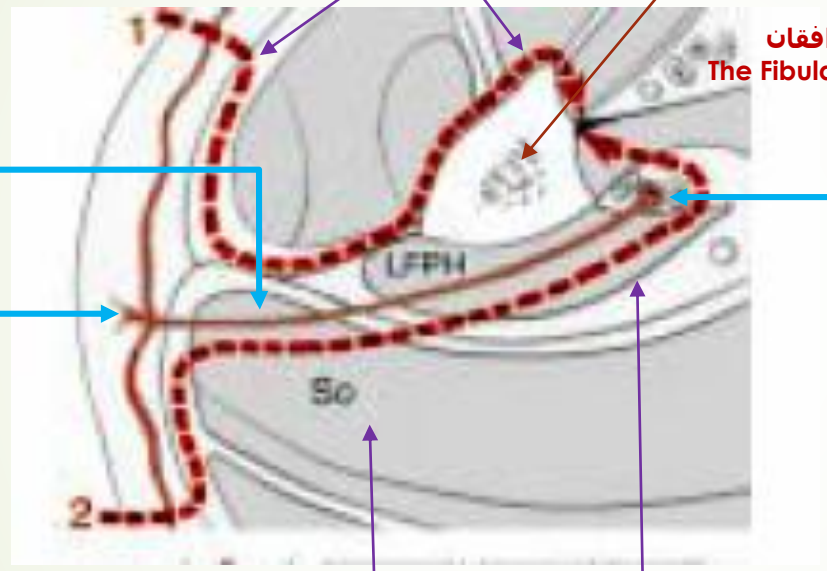

مسار القطع الجراحيّ
The Surgical Line

عظم الشّظيّة
The Fibula

الشريان الشظوي ووريداه المرافقان
The Fibular Artery & The Concomitant Veins

الثواقب الجلديّة
The Cutaneous Perforants

العضلة الشّمسيّة
The Soleous Muscle

العضلة القابضة الطويلة لإبهام القدم
The Long Flexor Muscle of Big Toe

في الثلث العلوي من الشريحة، تخترق الثواقب الجلديّة كتلة العضلتين قابضة إبهام القدم الطويلة، ومن ثم كتلة العضلة الشمسيّة، قبل ان تصل النسيج الخلوي تحت الجلد.

يشير الخط النقطيّ الأحمر إلى مسار القطع حين قطف الشريحة العظميّة مع شريحة جلديّة مدمجة إعتباراً من الثلث العلوي للمركّبة العظميّة.

ملاحظة هامّة:

صحيح أنّ الشريان الشظويّ يشكّل منشأ مشتركاً لتروية المركّبة العظميّة، والمركّبة الجلديّة. غير أنّ تروبة الشريحة الجلديّة هي الأكثر تطلُّباً. فتغذيتها تتأتّى من الفروع الثاقبة الجلديّة ذات المسار الدقيق الحرج. وعليه، موت الشريحة الجلديّة لا يعني بالضرورة موت الشريحة العظميّة.

الشّريان الشّظويّ
الفروع الجلديّة
The Peroneal Artery
The Cutaneous Branches

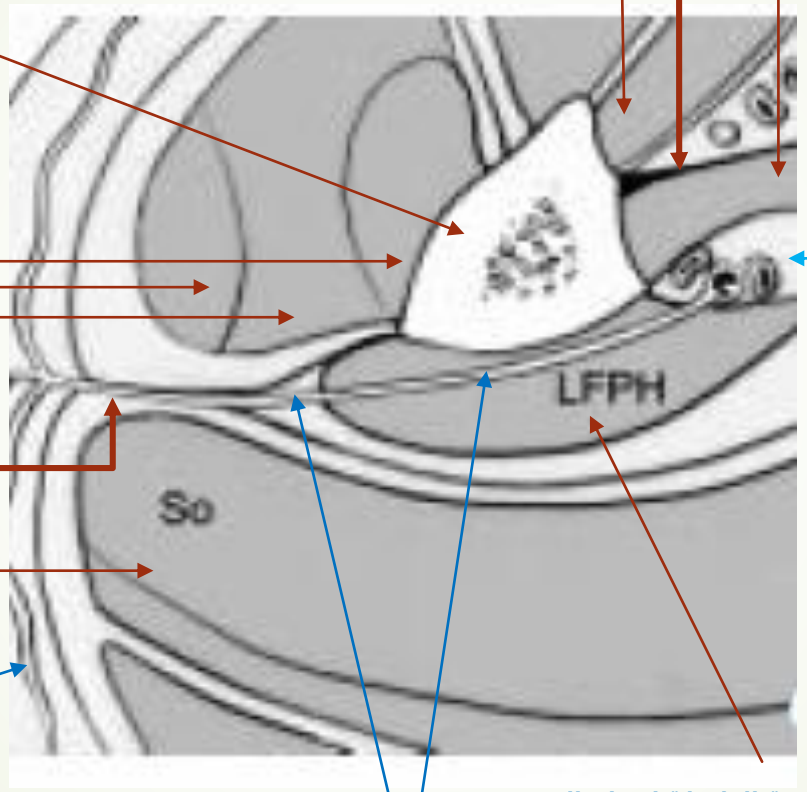

العضلة الظنبوبيّة الأماميّة
The Anterior Tibial Muscle

الغشاء بين العظمين
The Interosseous Membrane

العضلة الظنبوبيّة الخلفيّة
The Posterior Tibial Muscle

عظم الشّظيّة
The Fibula

العضلات الشظويّة
The Fibular Muscles

الحاجز بين العضلات الخلفيّ
The Posterior Intermuscular Septum

العضلة الشّمسيّة
The Soleous Muscle

الشريان الشظوي ووريداه المرافقان
The Fibular Artery & The Concomitant Veins

الفروع الجلديّة الانتهائيّة
The Terminal Branches

العضلة القابضة الطويلة لإبهام القدم
The Long Flexor Muscle of Big Toe

الفرع الثاقب الجلديّ
The Perforant Cutaneous Branch

في الثلث المتوسط من عظم الشظيّة، تعبر الفروع الثاقبة الجلديّة كتلة العضلة القابضة الطويلة لإبهام القدم قبل وصولها إلى الحاجز بين العضلات الخلفيّ.
يفصل الحاجز بين العضلات الخلفيّ بين كتلة عضلات المسكن الوحشيّ للساق حيث تسكن الشظويّات، وبين عضلات مسكنها الخلفيّ؛ كما في الشكل المصاحب.

الثّواقب الجلديّة
The Cutaneous Perforants

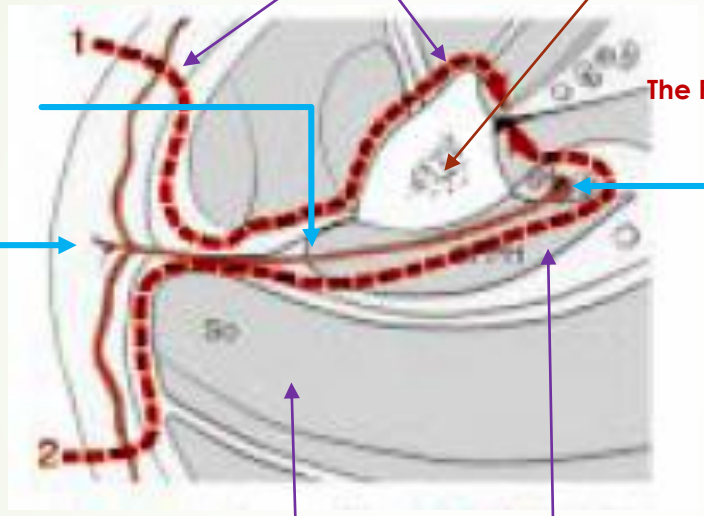

في الثلث المتوسط من الشريحة، تخترق الثواقب الجلديّة كتلة العضلة قابضة إبهام القدم الطويلة فقط قبل ان تصل النسيج الخلوي تحت الجلد.
يشير الخط النقطيّ الأحمر إلى مسار القطع حين قطف الشريحة العظميّة مع شريحة جلديّة مدمجة اعتباراً من الثلث المتوسط للمركّبة العظميّة.
ملاحظة هامّة:
صحيح أنّ الشريان الشظويّ يشكّل منشأ مشتركاً لتروية المركّبة العظميّة، والمركّبة الجلديّة. غير أنّ تروبة الشريحة الجلديّة هي الأكثر تطلُّباً. فتغذيتها تتأتّى من الفروع الثاقبة الجلديّة ذات المسار الدقيق والحرج. وعليه، موت الشريحة الجلديّة لا يعني بالضرورة موت الشريحة العظميّة.

الشّريان الشّظويّ
الفروع الجلديّة
The Peroneal Artery
The Cutaneous Branches

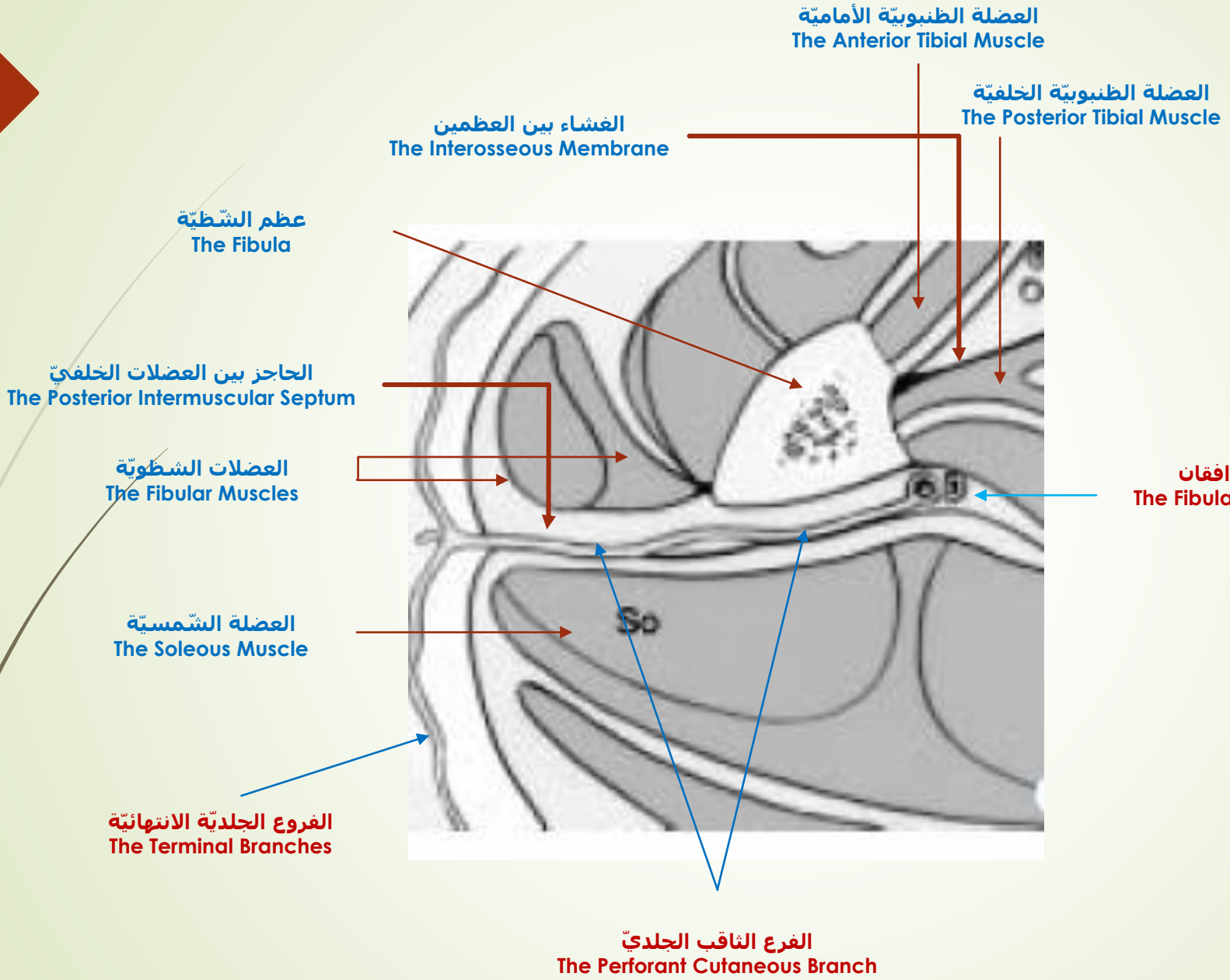

في الثلث السفليّ من عظم الشظيّة، تعبر الفروع الثاقبة الجلديّة مباشرة إلى الحاجز بين العضلات الخلفيّ ومنه إلى الجلد الهدف.

بكلمات أُخر، في الثلث السفليّ للساق، كامل مسار الثواقب الجلديّة من منشأ شظويّ نجده بين وريقتي الحاجز بين العضلات دون أن يكون له ايّة مركبة عضليّة.

يفصل الحاجز بين العضلات الخلفيّ بين كتلة عضلات المسكن الوحشيّ للساق حيث تسكن الشظويّات، وبين عضلات مسكنها الخلفيّ؛ كما في الشكل المصاحب.

الثّواقب الجلديّة
The Cutaneous Perforants

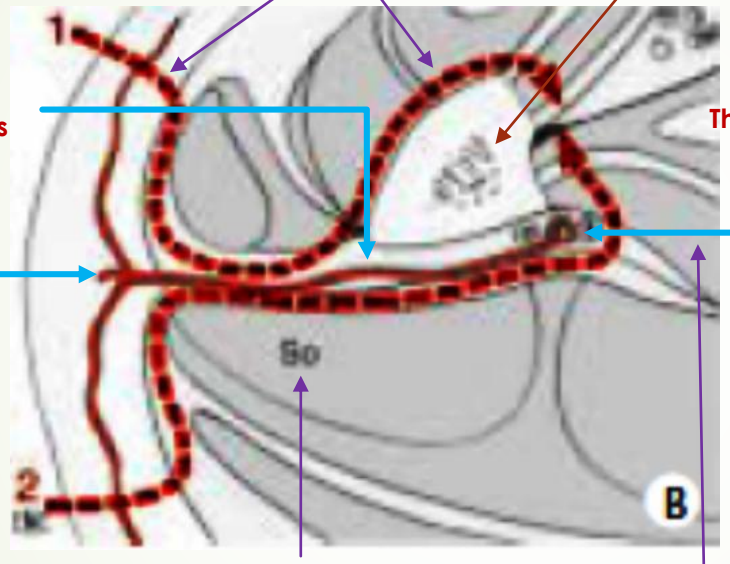

مسار القطع الجراحيّ
The Surgical Line

عظم الشّظيّة
The Fibula

الثواقب الجلديّة
The Cutaneous Perforants

الشريان الشظوي ووريداه المرافقان
The Fibular Artery & The Concomitant Veins

العضلة الشّمسيّة
The Soleous Muscle

العضلة القابضة الطويلة لإبهام القدم
The Long Flexor Muscle of Big Toe

في الثلث السفلي من الشريحة، يقع مسار الثواقب الجلديّة بكامله بين وريقتيّ الحاجز بين العضلات الخلفيّ إلى ان تصل منتهاها في النسيج الخلوي تحت الجلد.
يشير الخط النقطيّ الأحمر إلى مسار القطع حين قطف الشريحة العظميّة مع شريحة جلديّة مدمجة اعتباراً من الثلث السفليّ للمركّبة العظميّة.
ملاحظة هامّة:
صحيح أنّ الشريان الشظويّ يشكّل منشأ مشتركاً لتروية المركّبة العظميّة، والمركّبة الجلديّة. غير أنّ تروبة الشريحة الجلديّة هي الأكثر تطلُّباً. فتغذيتها تتأتّى من الفروع الثاقبة الجلديّة ذات المسار الدقيق والحرج. وعليه، موت الشريحة الجلديّة لا يعني بالضرورة موت الشريحة العظميّة.

الشريحة الشظويّة البسيطة
- المركبة العظميّة -

The Simple Free Fibula Flap
- The bony Component -

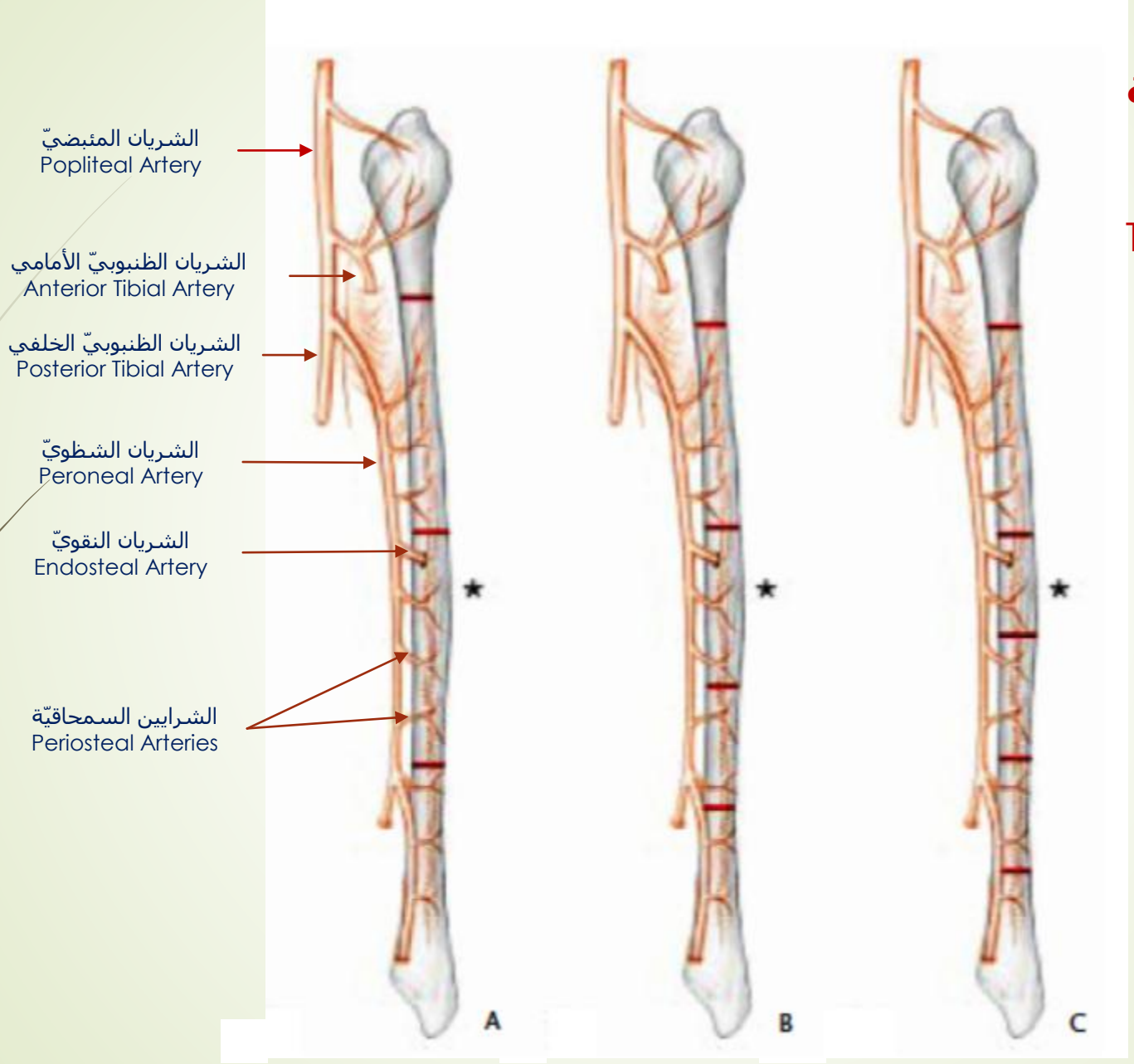

يمكن للمركبة العظميّة أن تكون وحيدة القطعة (غير مبيّنة في الرسم). كما يمكن لها أن تكون عديدة القطع: ثنائيّة القطع، ثلاثيّة القطع، أو رباعيّة القطع، كما في الأشكال أ، ب، س، بالترتيب.

نحرص دوماً على بقاء الشريان النقويّ سليماً لتأمين تروية قطعة واحدة على الأقلّ (حيث تشير النجمة السوداء). فتحظى هذه الأخيرة على تروية مضاعفة. فمن جهة، هي تتروّى من الفرع النقويّ، ومن جهة ثانية تتلقى الفروع السمحاقيّة خاصّتها. أمّا بقيّة القطع فترويتها وحيدة المصدر من الفروع السمحاقيّة حصراً.

الشّريحة الشّظويّة المركّبة
عظميّة & جلديّة
The Composite Fibular Flap
Osseous & Cutaneous

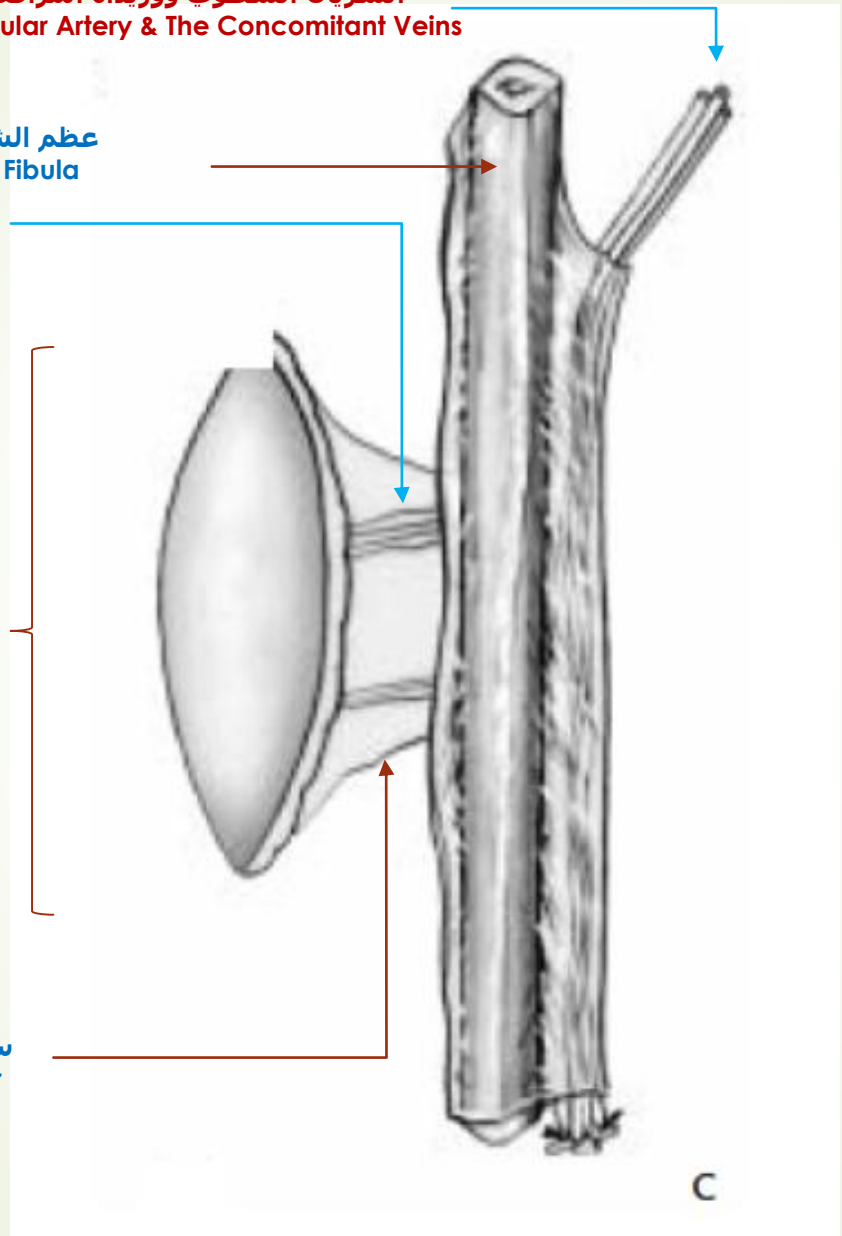

الشريان الشظوي ووريداه المرافقان
The Fibular Artery & The Concomitant Veins

عظم الشّظيّة
The Fibula

الثواقب الجلديّة
The Cutaneous Perforants

الشّريحة الجلديّة
The Skin Flap

سويقة لفائفيّة من وريقتي الحاجز بين العضلات الخلفي
A Fascial Pedicle of the Two Layers of the Posterior Intermuscular Septum

إضافةً للمركّبة العظميّة، يمكن أن تضمّ الشريحة الشظويّة الحرّة عناصر تشريحيّة أخرى، كالجلد في مقالنا ههنا.

الشّريحة الشّظويّة المركّبة عظميّة & لفائفيّة
The Composite Fibular Flap Osseous & Fascial

إضافةً للمركّبة العظميّة، يمكن أن تضمّ الشريحة الشظويّة الحرّة عناصر تشريحيّة أخرى، كاللفافة تحت الجلد في مقالنا ههنا.

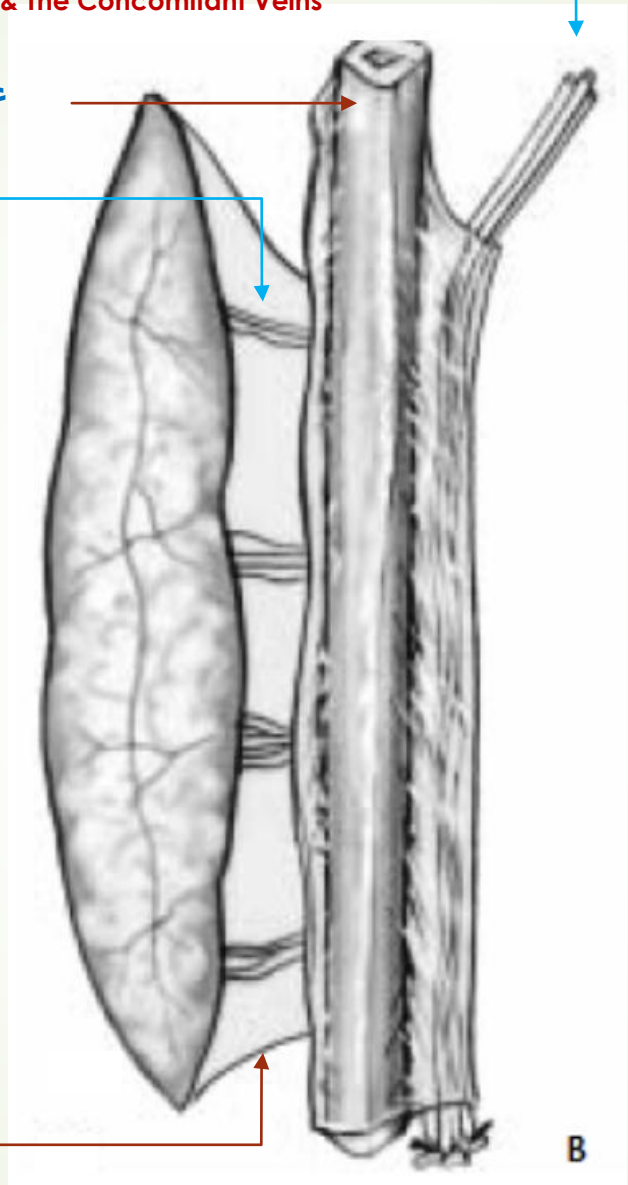

الشريان الشظوي ووريداه المرافقان
The Fibular Artery & The Concomitant Veins

عظم الشّظيّة
The Fibula

الثواقب الجلديّة
The Cutaneous Perforants

الشّريحة اللفائفيّة
The Fascial Flap

سويقة لفائفيّة من وريقتي الحاجز بين العضلات الخلفي
A Fascial Pedicle of the Two Layers of the Posterior Intermuscular Septum

الشّريحة الشّظويّة المركّبة
عظميّة & جلديّة & لفائفيّة
The Composite Fibular Flap
Osseous & Cutaneous & Fascial

إضافةً للمركّبة العظميّة، يمكن أن تضمّ الشريحة الشظويّة الحرّة عناصر تشريحيّة أخرى، كالجلد واللفافة تحت الجلد في مقالنا ههنا.

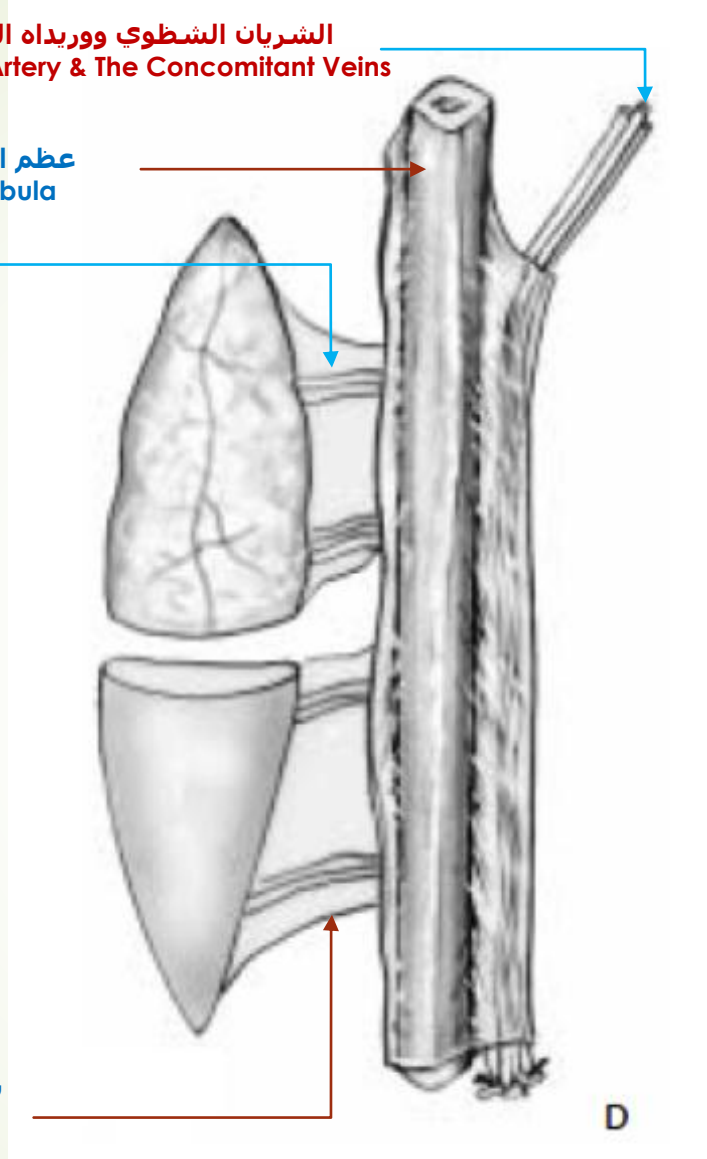

الشّريحة الشّظويّة المركّبة
عظميّة & عضليّة
The Composite Fibular Flap
Osseous & Muscular

إضافةً للمركّبة العظميّة، يمكن أن تضمّ الشريحة الشظويّة الحرّة عناصر تشريحيّة أخرى، كالعضلات في مقالنا ههنا.

الشّريحة الشّظويّة المركّبة
عظميّة & عضليّة & لفائفيّة
The Composite Fibular Flap
Osseous & Muscular & Fascial

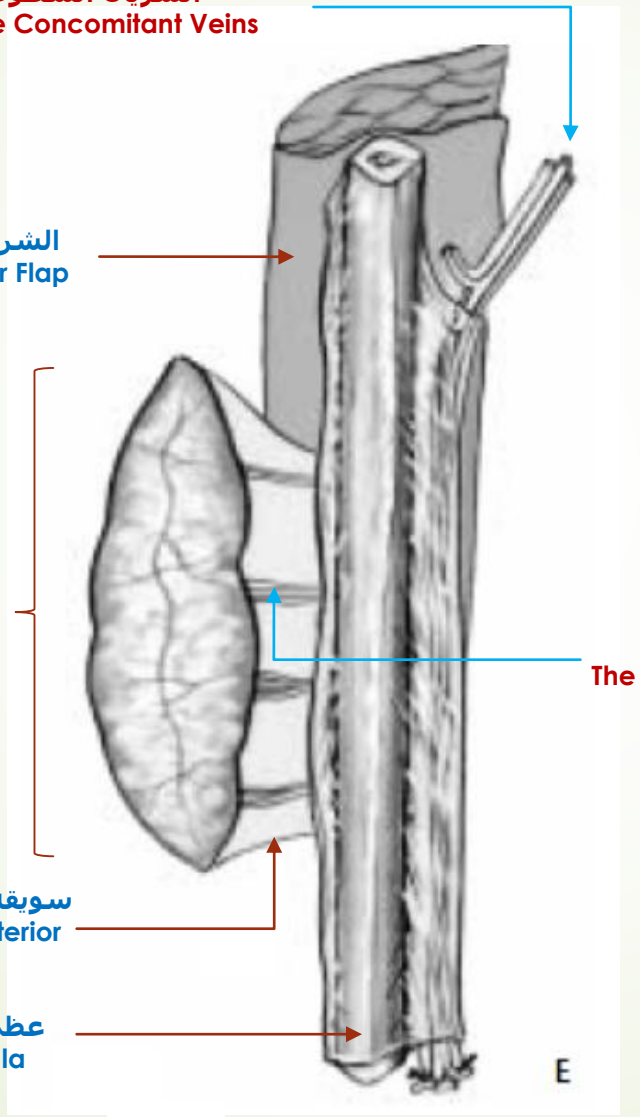

الشريان الشظوي ووريداه المرافقان
The Fibular Artery & The Concomitant Veins

الشريحة العضليّة
The Muscular Flap

الشريحة اللفائفيّة
The Fascial Flap

الثواقب الجلديّة
The Cutaneous Perforants

سويقة لفائفيّة من وريقتي الحاجز بين العضلات الخلفي
A Fascial Pedicle of the Two Layers of the Posterior Intermuscular Septum

عظم الشّظيّة
The Fibula

إضافةً للمركّبة العظميّة، يمكن أن تضمّ الشريحة الشظويّة الحرّة عناصر تشريحيّة أخرى، كالعضلات واللفافة تحت الجلد في مقالنا ههنا.

الشّريحة الشّظويّة المركّبة
عظميّة & عضليّة & جلديّة
The Composite Fibular Flap
Osseous & Muscular & Cutaneous

إضافةً للمركّبة العظميّة، يمكن أن تضمّ الشريحة الشظويّة الحرّة عناصر تشريحيّة أخرى، كالعضلات والجلد في مقالنا ههنا.

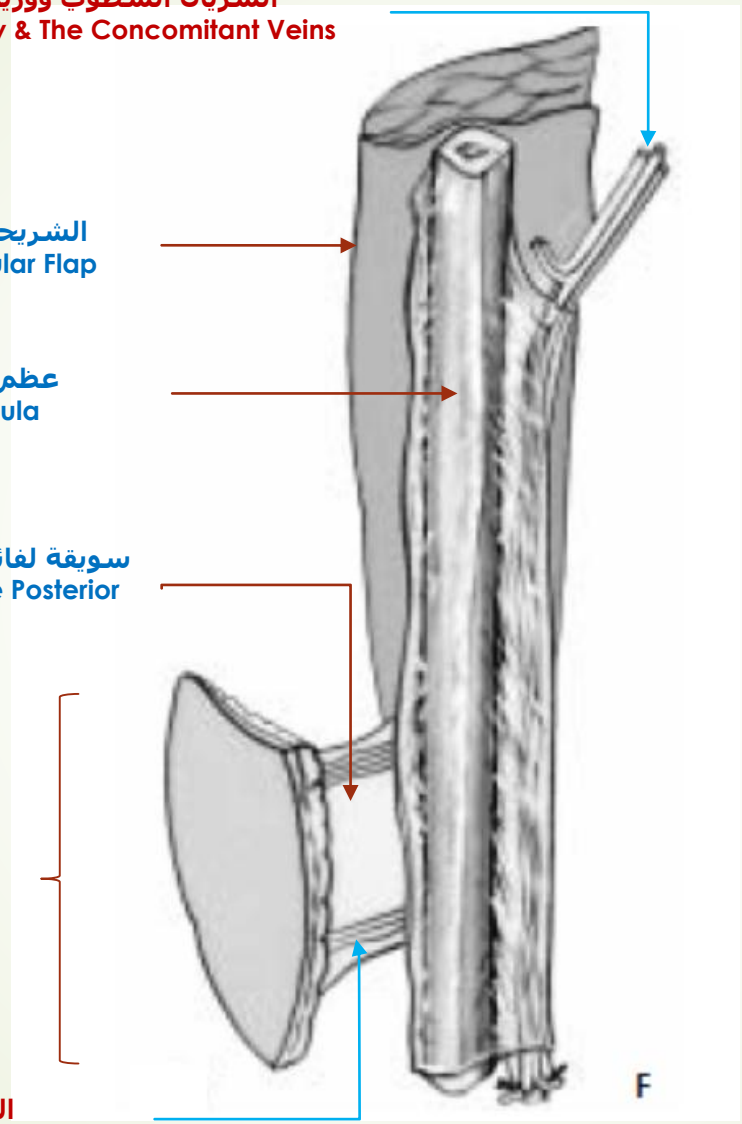

الشّريحة الشّظويّة المركّبة
عظميّة & عضليّة & جلديّة & لفائفيّة
The Composite Fibular Flap
Osseous & Muscular & Cutaneous & Fascial

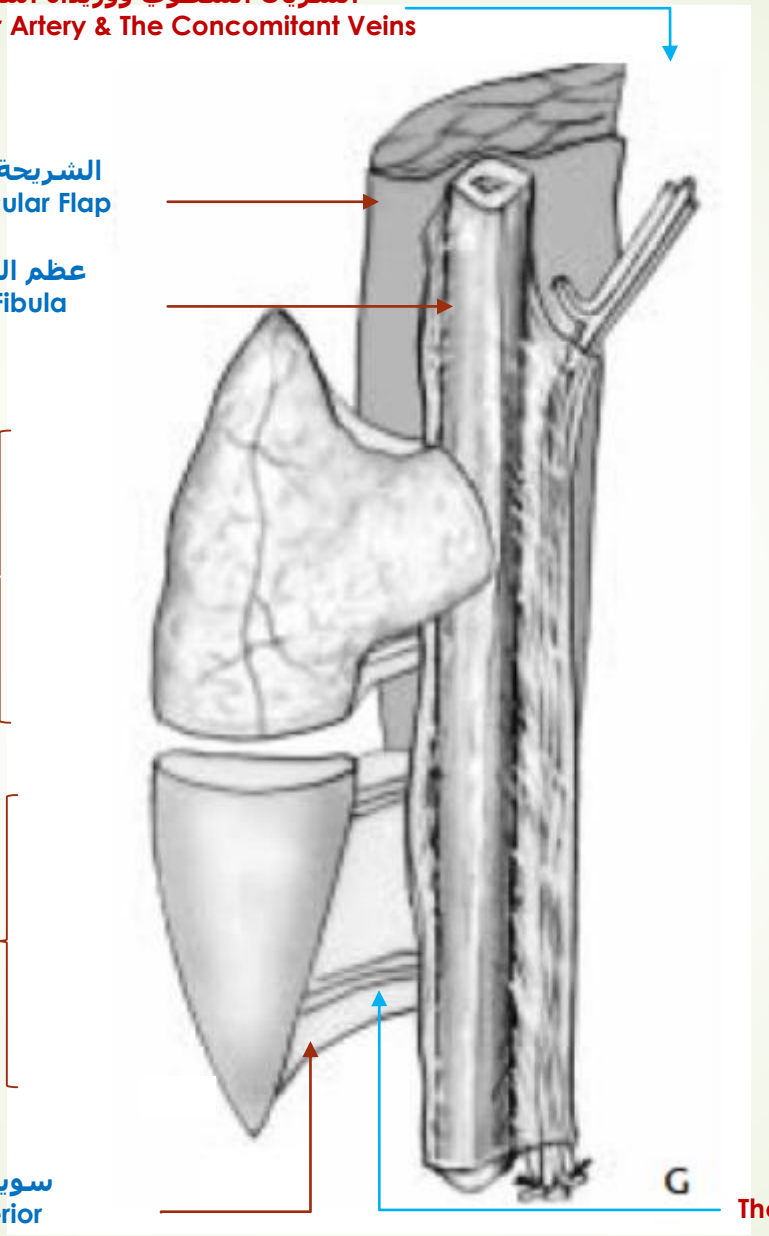

الشريان الشظوي ووريداه المرافقان
The Fibular Artery & The Concomitant Veins

الشريحة العضليّة
The Muscular Flap

عظم الشّظيّة
The Fibula

الشّريحة اللفائفيّة
The Fascial Flap

الشّريحة الجلديّة
The Skin Flap

سويقة لفائفيّة من وريقتي الحاجز بين العضلات الخلفي
A Fascial Pedicle of the Two Layers of the Posterior Intermuscular Septum

الثواقب الجلديّة
The Cutaneous Perforants

إضافةً للمركّبة العظميّة، يمكن أن تضمّ الشريحة الشظويّة الحرّة عناصر تشريحيّة أخرى، كالعضلات، الجلد، واللفافة تحت الجلد في مقالنا ههنا.

الشّريحة الشّظويّة المركّبة
عظميّة & عضليّة & جلديّة & لفائفيّة
The Composite Fibular Flap
Osseous & Muscular & Cutaneous & Fascial

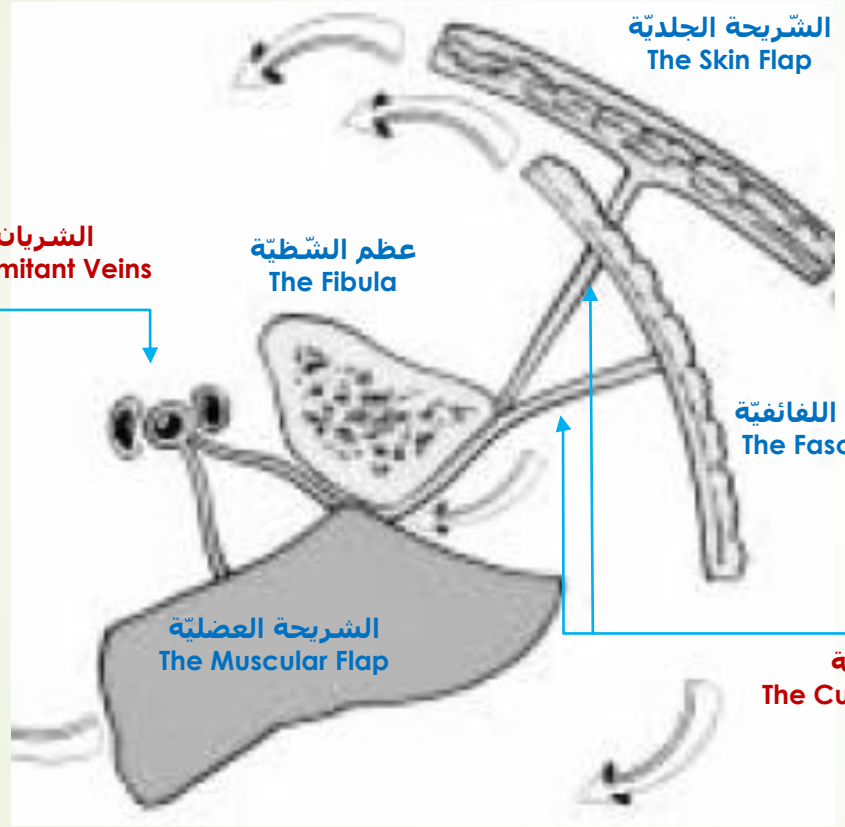

مقطع أفقيّ مركّب في الشريحة الشظويّة الحرّة رباعية العناصر (العظميّة، العضليّة، اللفائفيّة، والجلديّة).
بدهيٌّ القول، أنّ الشريحتين الجلديّة واللفائفيّة تقعان في مستويين مختلفين.
تشير الأسهم إلى المجال الحركيّ للعناصر الأربعة المكوِّنة للشريحة. تبقى السويقة الوعائية للشريحة الحرّة المحور الثابت الذي عليه تدور باقي العناصر.

استعمالات الشّريحة الشّظويّة الحرّة
The Current Usages of the Free Fibula Flap (FFF)

- تعويض الضياعات العظميّة الخالصة: كل ضياع عظميّ تجاوز الـ (٥) سم هو هدف مُغرٍ للشريحة الشظويّة الحرّة. ترافق الفقد العظميّ وبيئة نسيجيّة فقيرة التروية الدمويّة، تصبح الشّريحة الشّظويّة الحرّة ضرورة لا غنى عنها حتى مع الضياعات العظميّة الأصغر من ذلك.
- تعويض الضياعات العظميّة المختلطة بذات عظم ونقيّ: في مثل هكذا ظروف غير الاستثنائية، لا نتردّد أبداً في استدعاء الشريحة الشظويّة الحرّة لما لها من عظيم القدرة على مكافحة إنتان العظم وبيئته النسيجيّة على حدٍّ سواء.
- تعويض الضياعات العظميّة المختلطة: ترافق الضياع العظميّ وضياعاً جلديّاً، تعاظمت ساحةُ عمل الشّريحة الشظويّة الحرّة.
- تصنيع الفك العلويّ.
- تصنيع الفك السفليّ.

الحالة السريريّة (١)
Case Report (1)

تصنيع الفك العلويّ & الأنف & أرضية الحجاج
The Reconstruction of the Maxilla & the Nose & the Eye Orbit Floor

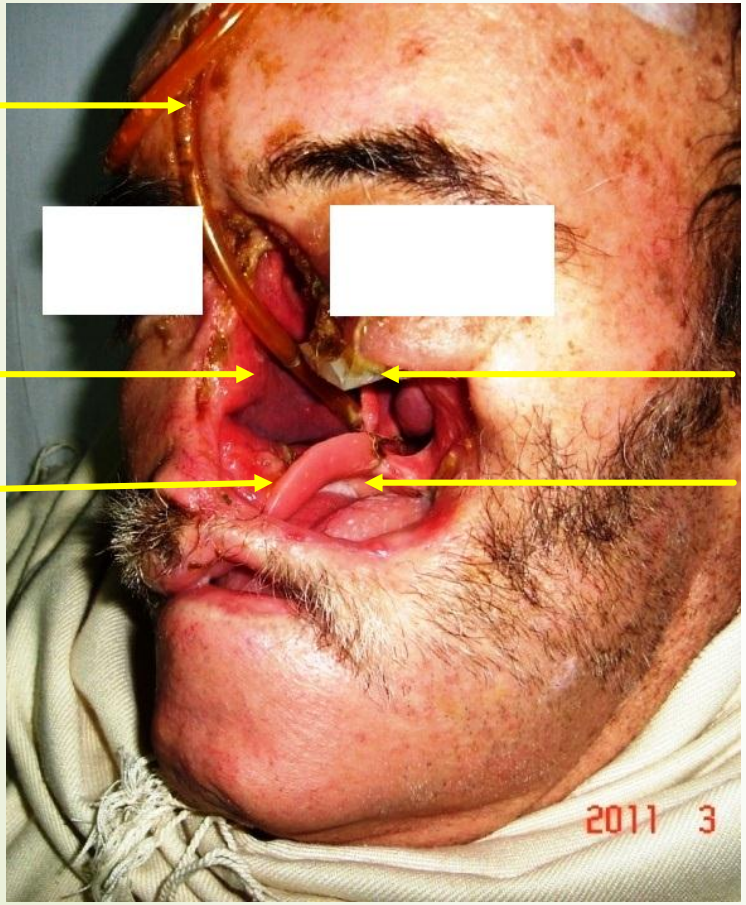

أنبوب أنفي معديّ
Naso-gastric Tube

جوف الأنف
Nasal Cavity

صفيحة صنعيّة لسقف الحنك
Palatal Obturator Prosthesis

صفيحة سيليكون
Silicon Plate

جوف الفمّ
Oral Cavity

على مدى عقد من الزمن، أتى سرطان الجلد شائك الخلايا على كامل النصف الأيسر من الفك العلويّ تقريباً، على أرضية الحجاج الأيسر، وعلى بنية الأنف التشريحيّة بالكامل.
حواف القطع لم تكن سليمة بالمطلق. تُرك المريض على هذا النحو يواجه مصيراً محتوماً غير مسمّى الأجل.
رُفعت عين المريض اليسرى على لوحٍ من السيليكون. تغذية المريض الفمويّة عُهدت إلى أنبوب انفي- معديّ.
نجد في الصورة المصاحبة اتصال أجواف الفمّ، الأنف، مع الحجاج في جوف واحد.

الحالة السريريّة (١)
Case Report (1)

تصنيع الفك العلويّ & الأنف & أرضية الحجاج
The Reconstruction of the Maxilla & the Nose & the Eye Orbit Floor

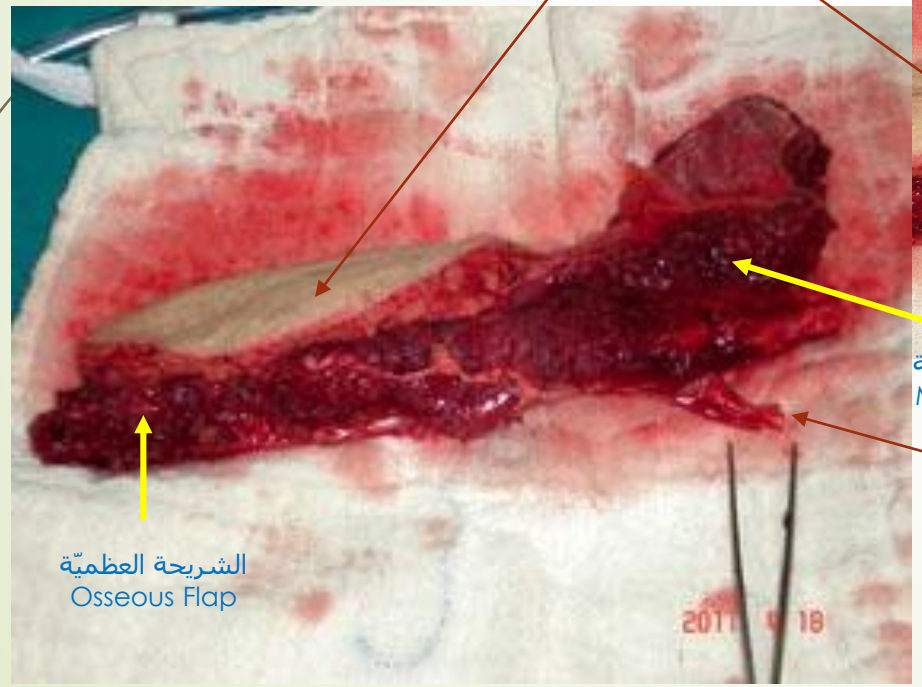

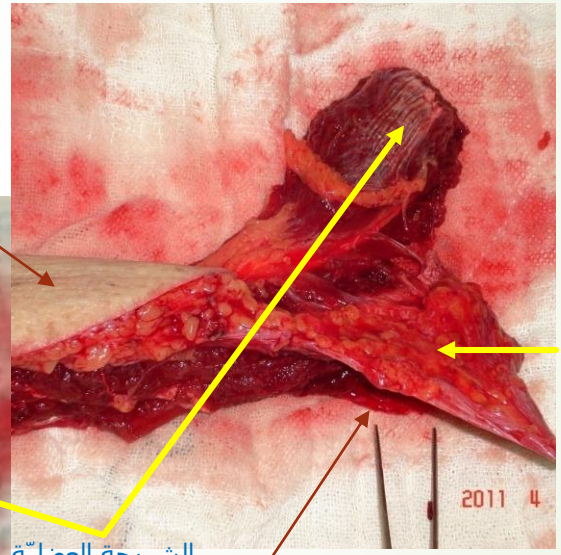

لتعويض الضياعات العظميّة والجلديّة كذلك، اخترت الشريحة الشظويّة الحرّة المركبة (العظميّة، العضليّة، اللفائفيّة، الجلديّة).
استخدمت المركبة العظميّة لتصنيع الفك العلوي والأنف، الشريحة اللفائفيّة لدعم أرضية الحجاج، والعضليّة لملء الفراغ مكان الجيب الفكي العلويّ الأيسر.

الحالة السريريّة (١)
Case Report (1)

تصنيع الفك العلويّ & الأنف & أرضية الحجاج
The Reconstruction of the Maxilla & the Nose & the Eye Orbit Floor

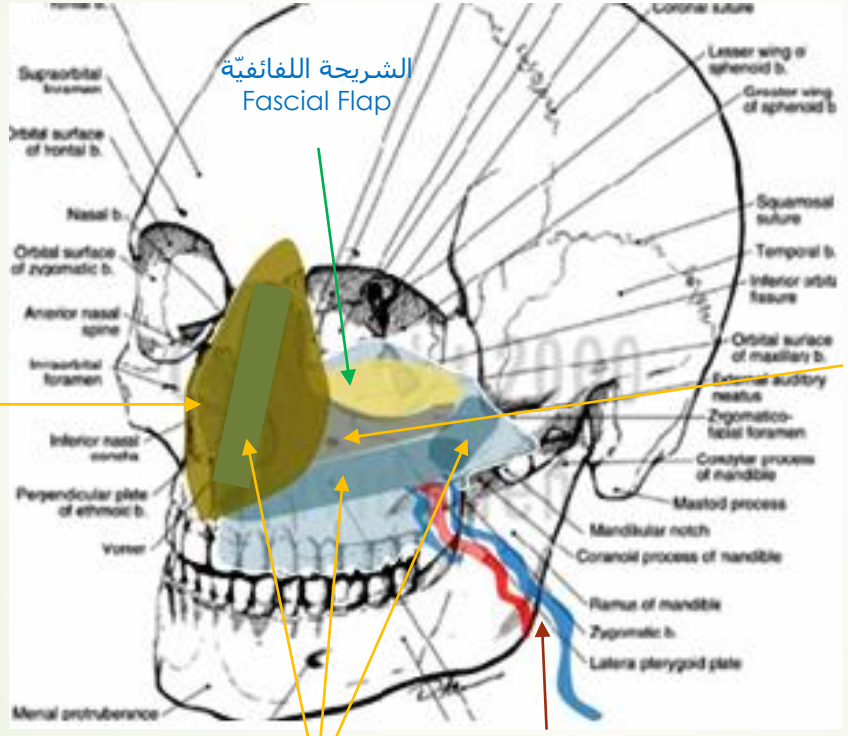

لتعويض الضياعات العظميّة والجلديّة كذلك، اخترت الشريحة الشظويّة الحرّة المركبة (العظميّة، العضليّة، اللفائفيّة، الجلديّة).
استخدمت المركبة العظميّة لتصنيع الفك العلوي والأنف والعظم الوجنيّ، الشريحة اللفائفيّة لدعم أرضية الحجاج، والعضليّة لملء الفراغ مكان الجيب الفكي العلويّ.
قسِّمت الشريحة العظميّة إلى ثلاث قطع؛ الأولى لتصنيع الأنف، الثانيّة لتصنيع الفك العلويّ، والثالثة لتعويض العظم الوجنيّ.

الحالة السريريّة (١)
Case Report (1)

تصنيع الفك العلويّ & الأنف & أرضية الحجاج
The Reconstruction of the Maxilla & the Nose & the Eye Orbit Floor

المفاغرات الوعائيّة:
تمّ تامين الترويّة الشريانيّة بمفاغرة نهائيّة- نهائيّة بين الشريان الوجهي الأيسر وشريان الشريحة. تأمّن العود الوريدي من الشريحة المركبة بمفاغرة نهائيّة- نهائيّة بين وريد الشريحة والوريد الوجهيّ.

الشريحة الجلديّة
Skin Flap

موضع المفاغرات الوعائيّة
Vascular Anastomosis

الحالة السريريّة (٢)
Case Report (2)

تصنيع الفك السّفليّ
Mandible Reconstruction

غياب تام للأنف
Complete loss of Nose

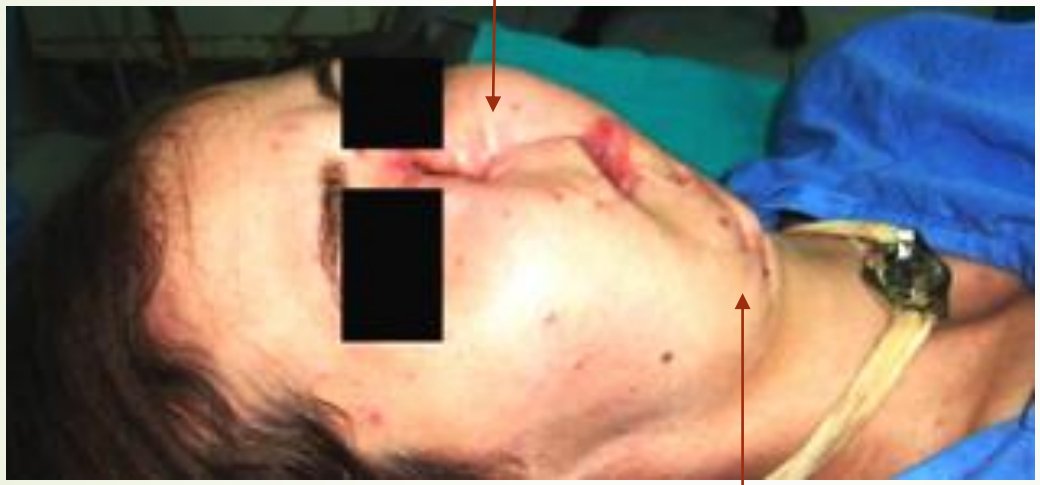

غياب تام للذقن
Complete Loss of Chin

أذيّة ناريّة أتت على كامل الأنف، على الجزء المركزيّ من الفك العلويّ، وعلى معظم الفك السفليّ

الحالة السريريّة (٢)
Case Report (2)

تصنيع الفك السّفليّ
Mandible Reconstruction

غياب تام لعظم الأنف
Complete loss of Nasal Bone

أذيّة ناريّة أتت على كامل الأنف، على الجزء المركزيّ من الفك العلويّ، وعلى معظم الفك السفليّ

غياب الجزء المركزي من الفك العلويّ
Loss of the Central Part of Maxilla

غياب تام لعظم الذقن والشعبة الأفقيّة من الفك السفليّ في الجهتين
Complete Loss of Chin Bone & the Horizontal Segments of both Mandibles

الحالة السريريّة (٢)
Case Report (2)

تصنيع الفك السّفليّ
Mandible Reconstruction

السويقة الوعائيّة
Vascular Pedicle

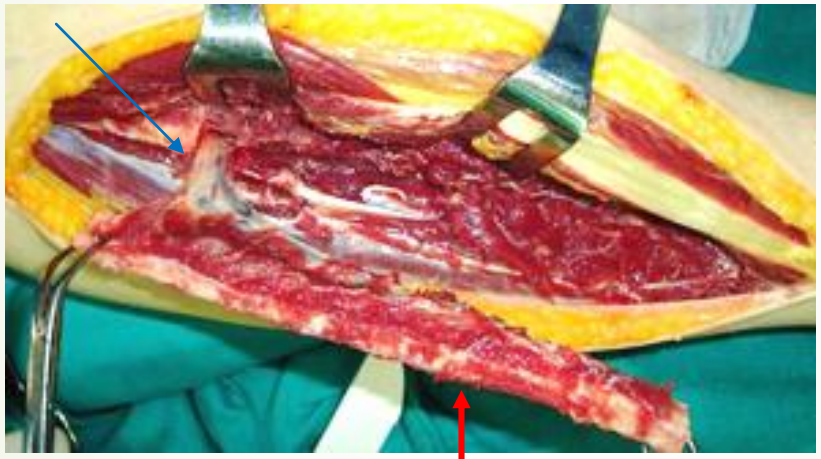

عظم الشظيّة
The Fibula

أُختيرت الشريحة الشظويّة الحرّة البسيطة لتعويض الضياع الماديّ في عظم الفك السفليّ.
تصنيع الفك العلويّ والأنف، تُرك إلى زمن ثانٍ.

الحالة السريريّة (٢)
Case Report (2)

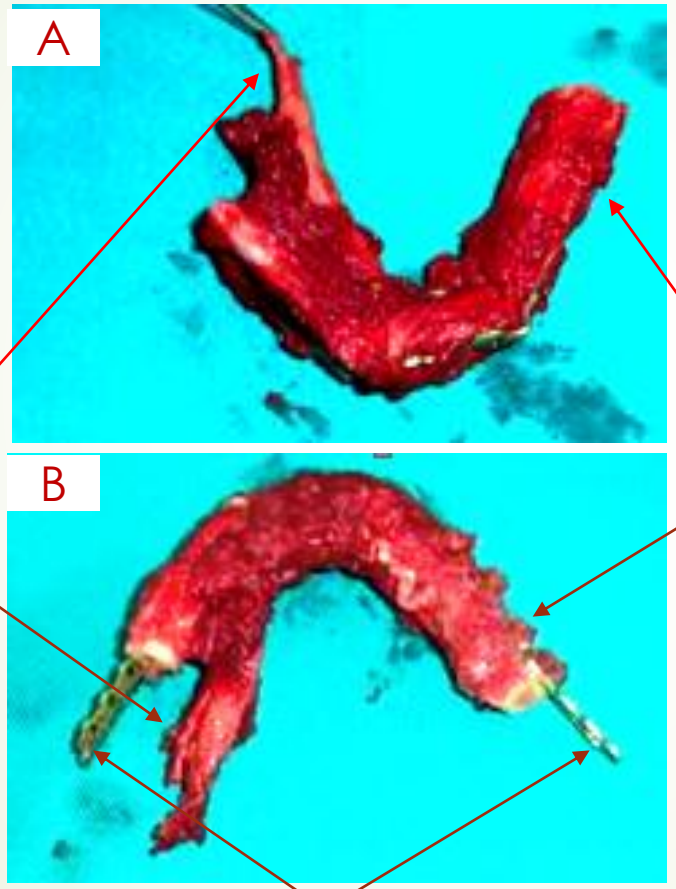

السويقة الوعائيّة
Vascular Pedicle

عظم الشظيّة
The Fibula

صفائح لتثبيت التشكيل العظميّ في مكانه النهائيّ
Miniplates for Fixation

تصنيع الفك السّفليّ
Mandible Reconstruction

أُختيرت الشريحة الشظويّة الحرّة البسيطة لتعويض الضياع الماديّ في عظم الفك السفليّ.
شُكّل عظم الشريحة ليُطابق شكل وأبعاد الضياع العظميّ في الفك السفليّ.
الشكلان (أ) و(ب): مشاهدة للتركيب العظمي الانتهائيّ من الأعلى والأسفل.

الحالة السريريّة (٢)
Case Report (2)

تصنيع الفك السّفليّ
Mandible Reconstruction

صفائح بينيّة لتثبيت عناصر التشكيل العظميّ فيما بينها
In-between Miniplates

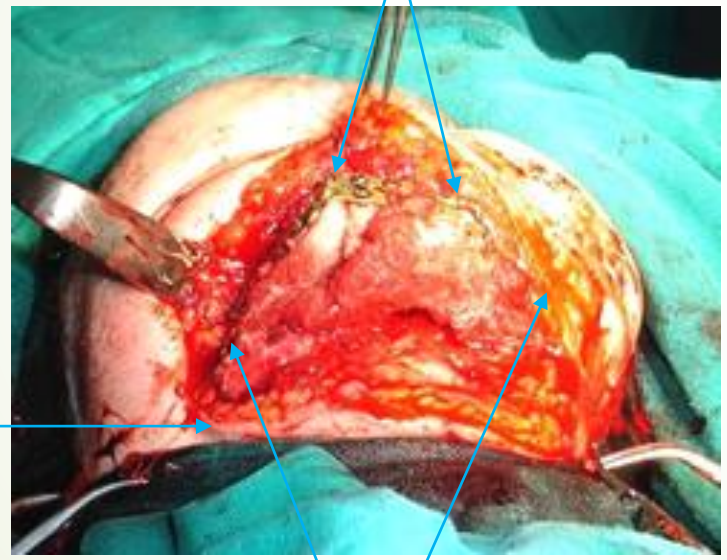

السويقة الوعائيّة موضع المفاغرات الوعائيّة
Site of Vascular Anastomosis

صفائح لتثبيت التشكيل العظميّ في مكانه النهائيّ
Miniplates for Fixation

التشكيل العظميّ الجديد في المكان. إنّه مطابق للضياع العظميّ في الفك السفليّ.
تمّ تثبيت التشكيل العظميّ في المكان بوساطة صفائح صغيرة وبراغيّ.
المفاغرات الوعائيّة:
وُصل شريان الشريحة إلى الشريان الوجهيّ الأيمن بمفاغرة نهائيّة-نهائيّة. ووصل كذلك وريد الشريحة إلى الوريد الوجهي الأيمن بمفاغرة نهائيّة –نهائيّة.
ملاحظة: صفيحة التثبيت اليسرى، بالنسبة للمريض، غير ظاهرة بوضوح في الصورة المصاحبة.

الحالة السريريّة (٢)
Case Report (2)

تصنيع الفك السّفليّ
Mandible Reconstruction

لاحظ ذقن المريضة الجديد
Reconstructed Chin

مشاهدات ما بعد الجراحة
Post-operative Views

الحالة السريريّة (٣)
Case Report (3)

تصنيع عظم الظنبوب بوجود انتان عظم
Tibia Reconstruction In the Presence of Recalcitrant Osteitis

ضياع معظم مادّة النهاية العلويّة للظنبوب بسبب التجريف المتكرّر للنسج النخريّة
Most of the Tibial Epiphysis and the Tibial Metaphysis are lost because of repeated curettage

رغم التجريف والاستئصال المتكرر للنسج النخريّة، استمر انتان العظم.

كل المحاولات التعويضيّة للفقد العظميّ بالطرق التقليديّة انتهت بالفشل الزريع. لا انتان العظم تراجع، ولا الطعوم العظمية التقليدية ثبتت.

الحالة السريريّة (٤)
Case Report (4)

تصنيع عظم الظنبوب بوجود انتان عظم
Tibia Reconstruction In the Presence of Recalcitrant Osteitis

الشريحة الشظويّة ضمن نقي العظم للنهاية العلوية للظنبوب
The Fibula Flap in place within the tibial Epiphysis and Metaphysis

ثُبتت الشريحة العظمية بسيخي كيرشنر
Two Kirschner Wires for Fibula Fixation

الشريحة الشظويّة مع سويقتها الوعائيّة
Fibula Flap

استبطنت الشريحة الشظوية نقي العظم في مشاش وترابيق عظم الظنبوب.
وُصل شريان الشريحة إلى الشريان الظنبوبيّ الأماميّ بمفاغرة نهائيّة- نهائيّة.
ملاحظة:
تسبّبت الأذيّة الرضيّة الأساس في أذية الشريان الظنبوبي الأماميّ في قسمه القريب. لذلك، كانت المفاغرة الشريانيّة مع القسم القاصي من الشريان معتمداً على الدوران الراجع في تغذية الشريحة.

الحالة السريريّة (٤)
Case Report (4)

تصنيع عظم الزند
Ulna Reconstruction

اذيّة ناريّة في الساعد الأيسر. تسبّبت الأذيّة بكسر عظميّ الساعد. الضياع العظمي كبير في عظم الزند (١٢سم). ترافقت الأذيّة العظميّة وضياع جلدي كبير المساحة. تمّ تامين الغطاء الجلديّ على زمنين بشريحة جلديّة بطنيّة (في مركز آخر). بالمقابل، تُركت اذيّة الحزمة الوعائيّة العصبيّة الزنديّة دون إصلاح. بدا نبض الشريان الكعبري قوياً في الميزابة الكعبريّة المعصميّة.

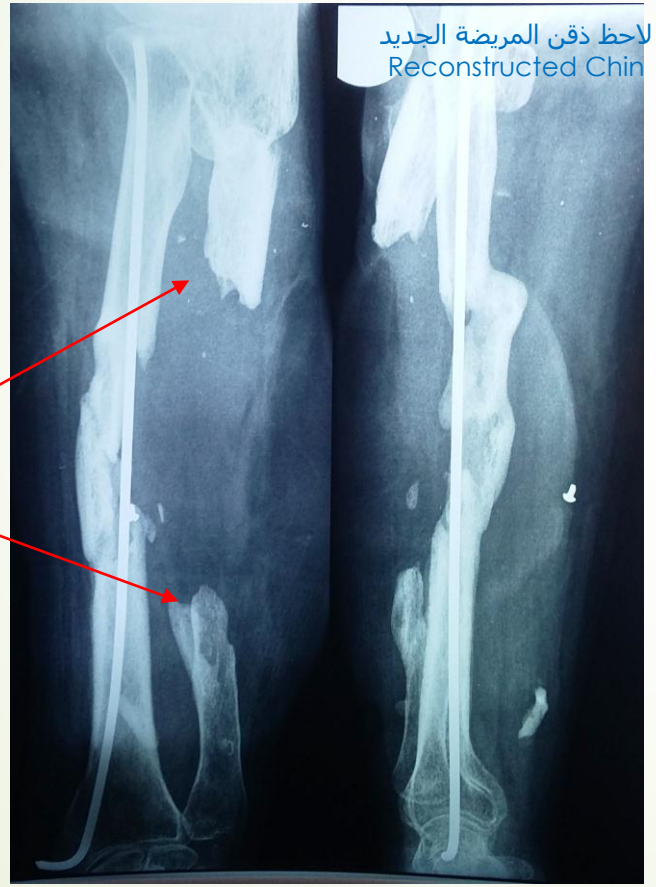

ضياع في مادة عظم الزند (١٢ سم)
Ulna Bone
Loss of Bone 12cm

الحالة السريريّة (٤)
Case Report (4)

تصنيع عظم الزند
Ulna Reconstruction

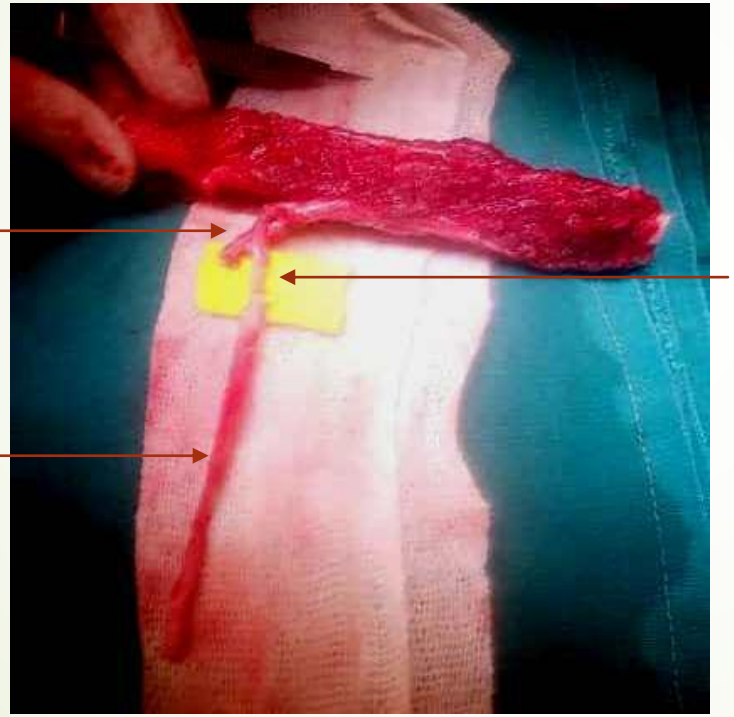

لتصنيع عظم الزند الأيسر، اعتمدت الشريحة الشظويّة الحرّة اليمنى. قُطفت الشريحة الشظويّة بطول مناسب (١٢سم).

الشريان المستقبل لشريان الشريحة:
فضّلت عدم المساس بالشريان الكعبري رغم سهولة التعامل معه. فهو الشريان السليم الوحيد في الساعد المصابة. لذلك، ولتأمين تروية الشريحة كان حرياً بنا الاستفادة مما تبقّى من الشريان الزندي. فقسم الشريان الزنديّ القريب من المنشأ بعيدٌ نسبيّاً عن شعاع القوّة الراضة. ابعد من ذلك، الشريان مهدّد بسبب القوّة الراضة الأساس وبسبب التليّف الشديد التالي لها.
بدت المسافة ما بين شريان الشريحة والشريان الزنديّ المستقبل له كبيرة نسبيّاً. لذلك عمدت إلى وصلة وريديّة من الوريد الصافن الأيمن بطول ١٥ سم للتوسط بينهما.

الحالة السريريّة (٤)
Case Report (4)

تصنيع عظم الزند
Ulna Reconstruction

الشريحة العظميّة في المكان
Fibula flap in Place

الشريحة الشظويّة في المكان:
بسبب رداءة الجلد المغطِّي لطرفي عظم الزند، آثرت تثبيت الشريحة العظميّة بوساطة اسياخ كيرشنر وأسلاك.
ملاحظة:
اعتمدت المدخل الجراحيّ المباشر (الخلفيّ الزنديّ) للوصول إلى نهايتي عظم الزند. الجلد المغطِّي لكلتا النهايتين بدا ندبيّاً فقير التروية. كان لزاماً عليّ رفع النسيج الندبي عن النهايتين لضرورات تحضير طرفي الضياع العظميّ. ولا يخفى على أحد خطورة إعادة خياطة هكذا جلد فوق صفيحة معدنيّة وبراغي. فخطر تفزّر الخياطة وتموّت الجلد كبير ههنا. للسلامة، كان تثبيت الشريحة بسيطاً بأسياخ واسلاك.

شكراً لكمA