

# ميلانوما جلديّة خبيثة

## Malignant Melanoma

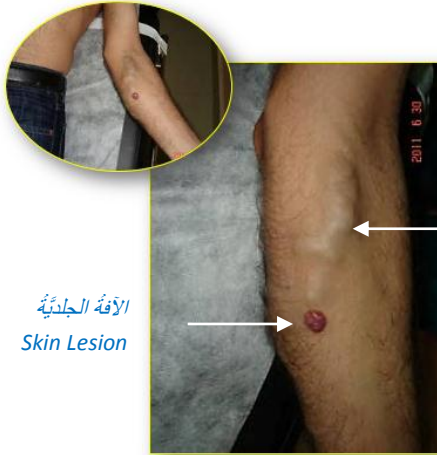ورمٌ جلديّ خبيثٌ بتظاهرات سريريّة غير اعتياديّة لحظّة التشخيص. تمكّن الورم من ساعد المريض. احتلّ أوردّة الطرف والعقد اللمفيّة الإبطيّة. وصل الورم حدود الرئة ولم يجد من يبرصد نشأته أو يقوّض مشروعه. لا أسوأ من أن نضع التشخيص النهائي ومن ثمّ القول للمريض " لا حيلة لنا، قد قضي الأمر".

شابّ، في الأربعين من عمره، عاملٌ بحريّ يعمل على متن سفينة لنقل البضائع. فيما خلا إصابته بالداء السكريّ الشبائيّ، تمعّ مريضنا بصحة جيّدة، أو كاد.

قبل 6 شهور من مشاهدتي إيّاه، حظّت به وبزملائه الرّجال في الهند حيث أقام رديحاً من الزّمن. تكذّرت الإقامة بظهور برعمٍ لحميّ، ورميّ الشّكل، على ظهر السّاعد الأيسر. اختفت الأفة الجلديّة تلقاء ذاتها خلال أسابيع تاركّة ندبةً جلديّة في المكان. بينما كان الأوّل في طور التّلاشي، ظهر تورّم ثانٍ على السّاعد ذاته؛ لكن على وجهه الأماميّ؛ انظر الشّكل (1).

بسبب طول الزّمن بين زيارته لعيادتي وبدء الإصابة لم أستطع والمريضُ تحديدَ المرافقاتِ السّريريّة الموضعيّة أو العامّة للأفة الجلديّة.

حاليّاً، نجد برعماً لحميّاً ورميّ الشّكل على الوجه الأماميّ للتّلت العلويّ من السّاعد الأيسر. التورّم غير مؤلم، جافّ، أحمر اللون، بقيس (1 X 0,5) سم تقريباً. لا يوجد احمرارٌ في محيط الأفة الجلديّة. كما لا نجد سخونة موضعيّة أو جهازيّة. الحالة العامّة جيّدة. بالمقابل، نجد توسّعاً وتعرّجاً في الأوردّة السّطحيّة انطلاقاً من الورم وبالأتجاه الدّاني. الأوردّة المتخنّرة تشكّل مع محتواها الخثريّ كتلةً، 3 X 10 سم، مرنة، غير مؤلمة، غير ملتصقة بما حولها أو بالجلد. التّشكيل الوريديّ تلا التّشكيل الجلديّ بفاصل شهور قليلة. كما نجد تشكيلين عقديين على الوجه الأنسي للعضد الأيسر. العقدة الأقرب إلى المركز مؤلمة قليلاً. تجسّ بعض العقد اللمفيّة المتضخّمة في الإبط الأيسر.



الأفة الجلديّة  
Skin Lesion

كتلة الأوردّة المتوسّعة والمتخنّرة  
Dilated & Thrombosed Veins

### الشّكل (1) مشاهدة قبل العمل الجراحيّ السّاعد الأيسر

لاحظ الورم الجلديّ وكتلة الأوردّة السّطحيّة المتوسّعة والمتخنّرة.  
الكتلة الوريديّة بقيس 10 X 3 سم.

## القراءة الأولى:

اقترحتُ على المريض استئصال الأفة الجلدية كتلة واحدة مع كتلة الأوردة المنخثرة، وانتظار الدراسة النسيجية والطفيلية للعينة المُستأصلة. في الانتظار، وإلى حين معرفة التشخيص النهائي للحالة، أقول: يغلبُ علي الظنُّ بالمشأ الطفيلي لهذه الأفة. أستدلُّ على ذلك بوجود نقطة دخول، يُدَلُّ عليها بالورم الحبيبي الالتهابي. تسَلُّ الطفيلي من ههنا إلى النسيج الخلوي تحت الجلد. وأما توسُّع الأوردة السطحية وتخنُّرها فقد يُردُّ إما إلى توضع الطفيلي داخلها مع ما أحدثه من تخنُّر وريديّ كارتكاس لغزو أجنبي. وقد يكونُ نتيجةً لالتهاب الوريد السطحي وتخنُّره بسبب ما رافق حقن الطفيلي داخل الأنسجة من دخول لجراثيم ممرضة. بالمثل، يسري هذا القول على ضخامة العقد اللمفية الإبطية جهة الإصابة.

يدعمُ هذا التوجُّه السريريُّ تواجدُ المريض عند بدء الإصابة في الهند حيثُ تكثرُ الإصابات الطفيلية. أيضاً، وجودُ أثر لورم حبيبي التهابي متراجع على ظهر الساعد المصاب بوجهه نحو حدوث أكثر من نقطة دخول؛ فشلتُ إحداهما في استعمار المنطقة بينما نجحت الأخرى.

ويبقى للتشريح المرضي القول الفصل: إما أفة التهابية طبيعية ممَّا يسمُّح بالمضي قُدماً في التوجُّه المذكور أعلاه. وإما أفة جلدية خبيثة ممَّا يعني مقارنةً مختلفةً، وكذلك هو حال الإنذار.

## القول الفصل:

ثمَّ أتانا المُشرِّح المرضيُّ بنظرية الخبائث للأفة الجلدية ليضع حدًّا مؤلماً للجدل القائم. إذًا، هو ورمٌ جلدي خبيثٌ. غلبَ الظنُّ على أنه ورمٌ قتامينيٌّ ناشئٌ على حساب وحةٍ صباغيةٍ زرقاء؛ انظر الشكل (٢).

### GROSS DESCRIPTION

One slide H&E labeled 11291

### MICROSCOPIC EXAMINATION

In the dermis, a diffuse and nodular proliferation of epithelial cells with round nuclei including small nucleoli and finely granular chromatin  
In subcutis, proliferation of melanocytes showing large amount of cytoplasmic pigmentation

### CONCLUSION

Malignant neoplasm involving skin and subcutis  
Compatible with malignant melanoma, developing within a background of cellular blue nevus  
Differential diagnosis includes:  
Carcinoma of the sweat glands or other metastatic tumor  
For confirmation, immune stains are recommended (Paraffin Block needed)

### الشكل (٢)

### تقرير المُشرِّح المرضي Pathology Report

ورمٌ خبيثٌ في الجلد وتحت الجلد.  
تتماشى الأفة مع ورمٍ جلديٍّ قتامينيٍّ خبيثٍ على خلفية وحةٍ صباغيةٍ خلويةٍ زرقاء.  
من المشابهات التشخيصية نذكرُ خبائث الغدد العرقية أو انتقالاً من ورمٍ آخر.

## المقاربة النهائية:

أمام هذا القول الفصل، لم يبقَ أمامنا إلا تطويع الفكر ليتمشى والتشخيص النهائي. تم استبعاد المنشأ الطفيلي للأفة الجلدية وبدأنا البحث تحديداً لساحات الورم الفعلية ومناطق النفوذ. ظهر الورم شعاعياً في جدار الصدر الأيسر، الرئة اليسرى، وفي ناحية الإبط اليسرى. لم تحسم شعاعياً الإصابة الفقرية.

خلالها، ساءت حالة المريض كثيراً. تألم كثيراً. فقد الوعي مرّات كثيرة. تفهم وتجنّف. استشفى في مناسبات عديدة. ما هي إلا أيام قليلة والمريض إلى رفيقه الأعلى.


## خلاصة القول:

ليس نادراً أن يتمادى الورم الخبيث ليلبغ حدوده القصوى ويقتل ضحيته، فقد عُرف عنه الخسة والغدر. لكن أن يُراكم الورم عناصر قوته في نقطة البدء، ثم ينتقل بجنده إلى مواقع أبعد. وأخيراً، يُنهي دورته بإلغاء حياة حامله. كل ذلك دون عين ترصد أو مبضع يقطع فهو أمرٌ يُثيرُ شبهاتٍ عديدة.


الورم جلدي، سطحي، جلّي على العين، لا ساتر يخفيه أو يُرفَع يحميه. مع ذلك، نما الورم وتجنّب دون أن يشنّب وجوده أو يعتقد بخبائنه حكيمٌ حصيفٌ. زار المريض الكثير من الأطباء. وضع المراهم، ابتلع الأدوية، وتكلفت المراهم. لكنّ أحداً لم يقطع ليتحرى خبائنه النسيج.

في نهاية المشوار، جاء من أشار إلى ضرورة الدراسة النسيجية لكشف هوية الورم. "ميلانوما جلدية خبيثة" كان العنوان. امتداد الورم إلى العقد اللمفية الإبطية، جدار الصدر، الرئة، والعمود الفقري، هو لبّ الرواية. الألم والفهم وأخيراً الموت كان خاتمة الورم المشؤومة.

## في سياقاتٍ أخرى، أنصح بقراءة المقالات التالية:

أنيات العصبون المحرك العلوي، الفيزيولوجيا المرضية للأعراض والعلامات السريرية  
[Upper Motor Neuron Injuries, Pathophysiology of Symptomatology](#) 

هل يفيد التداخل الجراحي الفوري في أنيات النخاع الشوكي وذيل الفرس الرضوية؟ -

مقاربة العصب الوركى جراحياً في الناحية الإليوية... المدخل عبر ألياف العضلة الإليوية العظمى مقابل المدخل التقليدي  
[Trans- Gluteal Approach of Sciatic Nerve vs. The Traditional Approaches](#) 

النقل العصبي، بين مفهوم قاصر وجديد حاضر  
[The Neural Conduction.. Personal View vs. International View](#) 

في النقل العصبي، موجات الضغطة العاملة  
[Action Pressure Waves](#) 

في النقل العصبي، كمونات العمل  
[Action Potentials](#) 

وظيفة كمونات العمل والتيارات الكهربائية العاملة  
[Action Electrical Currents](#) 

في النقل العصبي، التيارات الكهربائية العاملة  
[Action Electrical Currents](#) 

الأطوار الثلاثة للنقل العصبي 

المستقبلات الحسية، عبقرية الخلق وجمال المخلوق



The Neural Conduction in the Synapses النقل في المشابك العصبية



The Node of Ranvier, The Equalizer عقدة رانفييه، ضابطة الإيقاع



The Functions of Node of Ranvier وظائف عقدة رانفييه



وظائف عقدة رانفييه، الوظيفة الأولى في ضبط معايير الموجة العاملة



وظائف عقدة رانفييه، الوظيفة الثانية في ضبط مسار الموجة العاملة



وظائف عقدة رانفييه، الوظيفة الثالثة في توليد كمونات العمل



The Pain is First في فقه الأعصاب، الألم أولاً



The Philosophy of Form في فقه الأعصاب، الشكل.. الضرورة



تخطيط الأعصاب الكهربائي، بين الحقيقي والموهوم



The Spinal Shock (Innovated Conception) الصدمة النخاعية (مفهوم جديد)



The Spinal Injury, The أنيآت النخاع الشوكي، الأعراض والعلامات السريرية، بحث في آليات الحدوث



Symptomatology

الزعم Clonus



اشتداد المنعكس الشوكي Hyperactive Hyperreflexia



اتساع باحة المنعكس الشوكي الاشتدادي Extended Reflex Sector



الاستجابة ثنائية الجانب للمنعكس الشوكي الاشتدادي Bilateral Responses



الاستجابة الحركية العديدة للمنعكس الشوكي Multiple Motor Responses



التنكس الفاليري، يهاجم المحاور العصبية الحركية للعصب المحيطي.. ويعف عن محاوره الحسية



Wallerian Degeneration, Attacks the Motor Axons of Injured Nerve and Conserves

its Sensory Axons

التنكس الفاليري، رؤية جديدة (Innovated View) Wallerian Degeneration



التجدد العصبي، رؤية جديدة (Innovated View) Neural Regeneration



المنعكسات الشوكية، المفاهيم القديمة Spinal Reflexes, Ancient Conceptions



Spinal Reflexes, Innovated Conception تحديث المفاهيم المنعكسات الشوكية،



خُلقت المرأة من ضلع الرجل، رائعة الإيحاء الفلسفي والمجاز العلمي



المرأة تقررُ جنسَ ولدها، والرجل يدعى!



الرُّوح والنَّفْس.. عَطِيَّةُ خَالِقٍ وَصَنِيْعَةُ مَخْلُوقٍ



خَلَقَ السَّمَاوَاتِ وَالْأَرْضَ أَكْبَرُ مِنْ خَلْقِ النَّاسِ.. فِي الْمِرَامِيِّ وَالذَّلَالَاتِ



تُفَاحَةُ آدَمَ وَضَلْعُ آدَمَ، وَجِهَانُ لُصُورَةِ الْإِنْسَانِ.



حِوَاءُ.. هَذِهِ



سَفِينَةُ نُوحٍ، طُوقُ نَجَاةٍ لَا مَعْرَاجَ خِلَاصٍ



المصباح الكهربائي، بين التجريد والتنفيذ رحلة ألف عام



هكذا تكلم إبراهيم الخليل



فَقَّةُ الْحَضَارَاتِ، بَيْنَ قُوَّةِ الْفِكْرِ وَفِكْرِ الْقُوَّةِ



الْعِدَّةُ وَعِلَّةُ الْإِخْتِلَافِ بَيْنَ مُطْلَقَةٍ وَأَرْمَلَةٍ ذَوَاتِي عَفَافٍ



تَعَدُّ الزَّوْجَاتِ وَمَلِكُ الْيَمِينِ.. الْمَنْسُوخُ الْأَجَلُ



الْقُبُ الْأَسْوَدُ، وَفِرْضِيَّةُ النُّجْمِ السَّاقِطِ



جُسِيمُ بَارٍ، مِفْتَاحُ أَحْجِيَّةِ الْخَلْقِ



صَبِيٌّ أَمْ بِنْتُ، الْأُمُّ تُقَرَّرُ!



الْقَدَمُ الْهَابِطَةُ، حَالَةُ سَرِيرِيَّةٍ



خَلَقَ حِوَاءٌ مِنْ ضَلْعِ آدَمَ، حَقِيقَةٌ أَمْ أُسْطُورَةٌ؟



Obstetrical Brachial Plexus Palsy شللُ الضَّفِيرَةِ الْعَضْدِيَّةِ الْوِلَادِيِّ



الْأَدْيَاتُ الرَّضِيَّةُ لِلْأَعْصَابِ الْمَحِيطِيَّةِ (١) التَّشْرِيحُ الْوَصْفِيُّ وَالْوِظْفِيُّ



الْأَدْيَاتُ الرَّضِيَّةُ لِلْأَعْصَابِ الْمَحِيطِيَّةِ (٢) تَقْيِيمُ الْأَدْيَةِ الْعَصْبِيَّةِ



الْأَدْيَاتُ الرَّضِيَّةُ لِلْأَعْصَابِ الْمَحِيطِيَّةِ (٣) التَّنْدِيبُ وَالْإِصْلَاحُ الْجِرَاحِيُّ



الأذْيَاتُ الرَّصِّيَّةُ لِلْأَعْصَابِ الْمُحِيطِيَّةِ (٤) تصنيفُ الأذْيَةِ العَصَبِيَّةِ



قوسُ العَضَلَةِ الكَاتِبَةِ المُدَوَّرَةِ Pronator Teres Muscle Arcade



شبيهُ رِبَاطِ Struthers-like Ligament ...Struthers



عمليَّاتُ النَّقْلِ الوَتْرِيِّ فِي تَدْبِيرِ شَلْلِ العَصَبِ الكَعْبَرِيِّ Tendon Transfers for Radial Palsy



من يُفَرِّزُ جنسَ الوليدِ (مُختَصِرٌ)



ثالوثُ الذِّكَاءِ.. زادُ مسافرٍ! الذِّكَاءُ الفَطْرِيُّ، الإنسانيُّ، والاصطناعيُّ.. بحثٌ فِي الصِّفَاتِ والمآلاتِ



المعادلاتُ الصِّفْرِيَّةُ.. الحداثَةُ، مالها وما عليها



متلازمة العَصَبِ بَيْنَ العِظَامِ الخَلْفِيِّ Posterior Interosseous Nerve Syndrome



المُنْعَكِسُ الشُّوكِيُّ، فيزيولوجيا جَدِيدَةٌ Spinal Reflex, Innovated Physiology



المُنْعَكِسُ الشُّوكِيُّ الإِشْتِدَادِيُّ، فِي الفيزيولوجيا المرضيَّةِ Hyperreflex, Innovated Pathophysiology



المُنْعَكِسُ الشُّوكِيُّ الإِشْتِدَادِيُّ (١)، الفيزيولوجيا المرضيَّةُ لِقوَّةِ المنعكسِ Hyperreflexia,



Pathophysiology of Hyperactive Hyperreflex

المُنْعَكِسُ الشُّوكِيُّ الإِشْتِدَادِيُّ (٢)، الفيزيولوجيا المرضيَّةُ للاستجابة ثنائِيَّةَ الجَانِبِ للمنعكسِ



Hyperreflexia, Pathophysiology of Bilateral- Response Hyperreflex

المُنْعَكِسُ الشُّوكِيُّ الإِشْتِدَادِيُّ (٣)، الفيزيولوجيا المرضيَّةُ لِإِتْسَاعِ سَاحَةِ العَمَلِ Extended Hyperreflex,



Pathophysiology

المُنْعَكِسُ الشُّوكِيُّ الإِشْتِدَادِيُّ (٤)، الفيزيولوجيا المرضيَّةُ للمنعكسِ عديدِ الاستجابة الحركيَّةِ



Hyperreflexia, Pathophysiology of Multi-Response hyperreflex

الرَّمْعُ (١)، الفرضيَّةُ الأُولَى فِي الفيزيولوجيا المرضيَّةِ



الرَّمْعُ (٢)، الفرضيَّةُ الثَّانِيَّةُ فِي الفيزيولوجيا المرضيَّةِ



خلقُ آدمَ وخلقُ حوَاءَ، ومن ضلعه كانت حوَاءُ Adam & Eve, Adam's Rib



جسيمُ بار، الشَّاهِدُ والبصيرةُ Barr Body, The Witness



جدليَّةُ المعنى واللامعنى



التَّدْبِيرُ الجِراحيُّ لليدِ المِخْلَبِيَّةِ Surgical Treatment of Claw Hand (Brand Operation)



الانقسامُ الخلوئيُّ المُتساوي الـ Mitosis



المادّة الصّبيغيّة، الصّبيغُ، الجسمُ الصّبيغُ الـ Chromatin, Chromatid, Chromosome



المتّماتُ الغذائيّة الـ Nutritional Supplements، هل هي حقّاً مفيدةٌ لأجسامنا؟



الانقسامُ الخلويُّ المُنصفُ الـ Meiosis



فيتامين د Vitamin D، ضمانةُ الشّبابِ الدّائم



فيتامين ب6 Vitamin B6، قليلاً مفيدٌ.. وكثيرُهُ ضارٌّ جدّاً



والمهنةُ.. شهيدٌ، من قصصِ البطولةِ والفداء



التّقبُّ الأسودُ والنّجمُ الذي هوى



خلقُ السّماواتِ والأرضِ، فرضيّةُ الكونِ السّديميِّ المُتصل



الجوّاري الكُنسُ الـ Circulating Sweepers



عندما ينفصمُ المجتمعُ.. لمن تتحمّلين هيفاء؟



التّصنيعُ الذاتيّ لمفصلِ المرفقِ Elbow Auto- Arthroplasty



الطّوفانُ الأخيرُ، طوفانُ بلا سفينة



كشْفُ المُستور.. معَ الاسمِ تَكونُ البدايَةُ، فتَكونُ الهويّةُ خاتمةَ الحكايةِ



مُجتمعُ الإنسان! أهو اجتماعُ فطرة، أم اجتماعُ ضرورة، أم اجتماعُ مصلحة؟



عظمُ الصّخرة الهوائيّ Pneumatic Petrous



خلعٌ ولاديّ ثنائيّ الجانبِ للعصبِ الزّنديّ Congenital Bilateral Ulnar Nerve Dislocation



حقيقتان لا تقبلُ بهنَّ حواءُ



إنتاجُ البويضاتِ غيرِ المُلقّحات الـ Oocytogenesis



إنتاجُ التّطافِ الـ Spermatogenesis



أمّ البنات، حقيقةٌ هي أمّ هي محضُ ثرّهات؟!



أمّ البنين! حقيقةٌ لطالما ظننّتها من هفواتِ الأوّلين



غلبةُ البنات، حواءُ هذه تلدُ كثيرَ بناتٍ وقليلَ بنين



غَلَبَةُ البَنِينِ، حَوَاءٌ هَذِهِ تَلِدُ كَثِيرَ بَنِينَ وَقَلِيلَ بَنَاتٍ



وَلَا أَنْفِي عَنْهَا الْعَدْلَ أَحْيَاناً! حَوَاءٌ هَذِهِ يَكْفِيُ عَدِيدُ بَنِيهَا عَدِيدُ بَنِيَّاتِهَا



المغنيز يوم بان للعظام! يدعم وظيفة الكالسيوم، ولا يطبق مشاركته



لَأَدَمَ فَعَلَ التَّمَكِينِ، وَلِحَوَاءَ حَفْظَ التَّكْوِينِ!



هَدْيَانُ المَفَاهِيمِ (١): هَدْيَانُ الإِقْتِصَادِ



المغنيز يوم (٢)، معلومات لا غنى عنها



مُعَالَجَةُ تَنَازُرِ العَضَلَةِ الكَمَثَرِيَّةِ بِحَقْنِ الكُورْتِيزُونِ (مَقَارِبَةٌ شَخْصِيَّةٌ)

*Piriformis Muscle Injection (Personal Approach)*



مُعَالَجَةُ تَنَازُرِ العَضَلَةِ الكَمَثَرِيَّةِ بِحَقْنِ الكُورْتِيزُونِ (مَقَارِبَةٌ شَخْصِيَّةٌ) (عَرْضُ مَوْسَعٍ)

*Piriformis Muscle Injection (Personal Approach)*



فَيْرُوسُ كُورُونَا المُسْتَجِدُّ.. مِنْ بَعْدِ السُّلُوكِ، عَيْنُهُ عَلَى الصِّفَاتِ



هَدْيَانُ المَفَاهِيمِ (٢): هَدْيَانُ اللَّيْلِ وَالنَّهَارِ



كَادَتِ المَرَأَةُ أَنْ تَلِدَ أَحَاها، قَوْلٌ صَاحِحٌ لَكِنْ بِنَكْهَةٍ عَرَبِيَّةٍ



مِتَلَازِمَةُ التَّعَبِ المَزْمِنِ *Fibromyalgia*



طِفْلُ الأَنْبُوبِ، لَيْسَ أَفْضَلَ المُمْكِنِ



الحُرُوبُ العَبَثِيَّةُ.. عَذَابٌ دَائِمٌ أَمْ إِمْتِحَانٌ مُسْتَدَامٌ؟



العَقْلُ القِيَاسُ وَالْعَقْلُ المَجْرَدُ.. فِي القِيَاسِ قِصُورٌ، وَفِي التَّجْرِيدِ وَصُولٌ



الدَّنْبُ المُنْفَرِدُ، حِينَ يُصْبِحُ التَّوَحُّدُ مَفَازَةً لَا مُحَضَّ قَرَارٍ!



علاج الإصبع القافزة الـ *Trigger Finger* بحقن الكورتيزون موضعياً



وحشٌ فرانكشتاين الجديد.. القديم نكب الأرض وما يزال، وأما الجديد فمنكوبه أنت أساساً أيها الإنسان!



اليَدُ المَخْلَبِيَّةُ، الإِصْلَاحُ الجِرَاحِيُّ (عَمَلِيَّةُ بِرَانْدِ) (*Claw Hand (Brand Operation)*)



سَعَاةٌ بَرِيدٌ حَقِيقِيُّونَ.. لَا هَوَاةٌ تَرِحَالٌ وَهَجْرَةٌ



فَيْرُوسُ كُورُونَا المُسْتَجِدُّ (كُوفِيد -١٩): مِنْ بَعْدِ السُّلُوكِ، عَيْنُهُ عَلَى الصِّفَاتِ





*Hoffman Sign* علامة هوفمان



الأسطورة الحقيقة الهرمة .. شمشون الحكاية، وسيزيف الإنسان



التنكس الفاليري التالي للأذية العصبية، وعملية التجدد العصبي



التصلب اللويحي المتعدد: العلاقة السببية، بين التئير الغفاني والتصلب اللويحي المتعدد؟



الورم الوعائي في الكبد: الاستئصال الجراحي الإسعافي لورم وعائي كبدي عرطل بسبب نزف داخل كتلة الورم



Pronator Teres Muscle Syndrome متلازمة العضلة الكائبة المدورة



أذيات ذيل الفرس الرضائية، مقارنة جراحية جديدة



Traumatic Injuries of Cauda Equina, New Surgical Approach

الشلل الرباعي .. موجبات وأهداف العلاج الجراحي .. التطورات التالية للجراحة- مقارنة سريرية وشعاعية



Ulnar Dimelia or Mirror Hand تضاعف اليد والزند



متلازمة نفق الرسغ تنهي التزامها بقطع تام للعصب المتوسط



Tibial Nerve Schwannoma ورم شوان في العصب الطنبوبي الـ



Presacral Schwannoma ورم شوان أمام العجز



٢٠١٤/٨/١٥

حُدث المقال ٢٠٢١/١٢/١١