د. عمّـار ياسين منصور

زرعُ البَسمةِ جِراحيّاً
بنقلِ قِطعةٍ مِنَ العضلةِ الرَّشيقةِ إلى الوجهِ
Segmental Gracilis Muscle Transfer for Smile

لمُشاهدةِ تفاصيلِ العمليَّةِ، شاهدِ الفيديو على الرَّابطِ التَّالي:

حالةٌ جراحيَّةٌ الـ Surgical Case

هيَ فتاةٌ بعمرِ (31) عاماً. عانتْ ولمدَّةِ (18) عاماً مِنْ شللٍ تامٍّ بالعصبِ الوجهي الأيسرِ الـ Facial Nerve Palsy مجهولِ السَّببِ؛ وهوَ ما يُعرفُ اصطلاحاً بشللِ بل الـ Bell's Palsy. الشَّللُ تامٌّ في نصفِ الوجهِ الأيسر.

بعدَ هذهِ المدَّةِ الطَّويلةِ، تضيقُ قائمةُ الخياراتِ في تدبيرِ شللِ الوجه. بيدَ أنَّي اخترتُ في حالتي هذهِ اللجوءَ إلى العضلةِ الرَّشيقةِ الـ Gracilis Muscle اليُسرى لرسمِ الابتسامةِ مِنْ جديدٍ على وجهِ الفتاة. تُعرفُ العمليَّةُ بنقلِ قِطعةٍ مِنَ العضلةِ الرَّشيقةِ الـ Segmental Gracilis Muscle Transfer. وفيها نقطفُ النِّصفَ الأماميَّ مِنَ العضلةِ الرَّشيقةِ معَ العصبِ الـ Nerve والحزمةِ الوعائيَّةِ المُغذيَّةِ للعضلةِ الـ Vascular Pedicle؛ انظرِ الشَّكل (1).

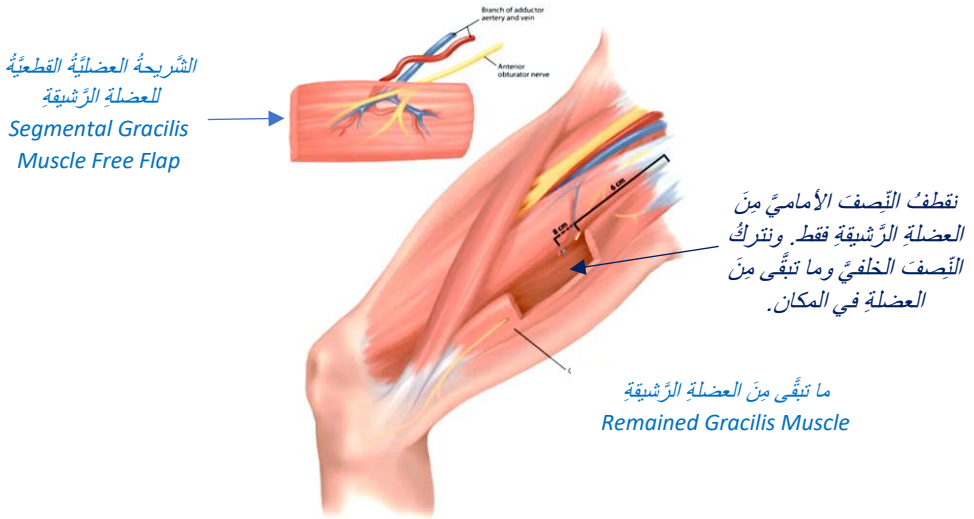

الشَّكل (1)
الشَّريحةُ العضليَّةُ القطعيَّةُ مِنَ العضلةِ الرَّشيقةِ
Segmental Gracilis Muscle Free Flap

للتَّقليلِ مِنْ حجمِ الشَّريحةِ، لا نقطفُ كاملَ محيطِ العضلةِ.
بلْ نكتفي بنصفِها الأماميّ وأحياناً بثُلثِ العضلةِ الأماميّ، ويُتركُ ما تبقَّى مِنَ العضلةِ في المكان.

فهذا الجزءُ يكفي للغايةِ التي رُصدتْ لأجلِها الشَّريحةُ، هذا مِنْ جهةٍ.
ويكونُ أكثرَ قبولاً مِنَ النَّاحيةِ الشَّكليَّةِ والجماليَّةِ، مِنْ جهةٍ أخرى. فشريحةٌ عضليَّةٌ قليلةُ الحجمِ تندمجُ بسهولةٍ أكبرَ في تضاريسِ المكانِ، فلا تلحظُ العينُ بعدَها انتفاخَ ناحيةِ الوجهِ في المنطقةِ حيثُ زرعتِ الشَّريحة.

في الحقيقةِ، وتخفيفاً مِنْ حجمِ العضلةِ، نكتفي بنصفِ عرضِ العضلةِ وأحياناً بثُلثِها فهذا يَفي بالغرضِ ويفيض. وأمَّا طولُ القطعةِ فلهُ مُحدِّدان. **الأوَّلُ**، هوَ مُلتقى الشَّفتينِ الـ Oral Commissure (Modiolus). وهوَ حدٌّ ثابتٌ في كلِّ الخياراتِ الجراحيَّةِ النَّوعيَّةِ لهكذا غايةٍ. **والثَّاني**، هوَ الموقعُ المُختارُ لتثبيتِ الشَّريحةِ في المُحيطِ. **هوَ في جوارِ الأذنِ، في منطقةٍ ما أمامَ صيوانِ الأذنِ الـ Pinna**؛ إلى الأعلى قليلاً، أمامهُ مُباشرةً، إلى الأسفلِ منهُ، هوَ يتغيَّرُ بتغيُّرِ الغايةِ المرصودةِ ونوعِ البَسمةِ المُرادِ صياغتُها. وفي حالتنا هذهِ، اخترنا اللفافةَ الصَّدغيَّةَ الـ Temporal Fascia أعلى صيوانِ الأذنِ لتثبيتِ الشَّريحةِ العضليَّةِ في المُحيط.

قِسنا المسافةَ ما بينَ مُلتقى الشَّفتينِ ونقطةِ التَّثبيتِ على اللُّفافةِ الصَّدغيَّةِ أعلى الأذنِ فكانتْ (11) سم. أضفنا إليها (2) سم لزومَ الخياطةِ والتَّثبيتِ في المكان. فأصبحَ الهدفُ هوَ قطفُ (13) سم مِنَ العضلةِ الرَّشيقةِ. وتوخياً للدِّقةِ، (13) سم مِنَ النِّصفِ الأماميِّ للعضلةِ. وحينَ القطافِ نحرصُ على أنْ يكونَ مدخلُ الحزمةِ الوعائيَّةِ إلى العضلةِ هوَ النَّاصفُ للقطعةِ العضليَّةِ المَنوي قطافُها.

المَدخلُ الجراحيُّ الـ Surgical Approach

ويكونُ عبرَ الشَّقِّ الجراحيِّ أمامَ الأذنِ الـ Preauricular Incision. يمتدُّ الشَّقُّ الجراحيُّ عموديَّاً مِنْ أعلى صيوانِ الأذنِ خلفَ السَّالفِ الـ Sideburn. ويرسمُ تضاريسَ الحافَّةِ الأماميَّةِ للصِّيوانِ الـ Pinna. بعدَها، يدورُ للخلفِ حولَ شحمةِ الأذنِ الـ Ear lobe، ليأخذَ مساراً أفقيَّاً مِنَ الخلفِ إلى الأمامِ موازياً للحافَّةِ السُّفليَّةِ للفكِّ السُّفليِّ الـ Mandible. وينتهي عندَ حدودِ الشَّريانِ الوجهي الـ Facial Artery؛ **انظرِ الشَّكل (2).**

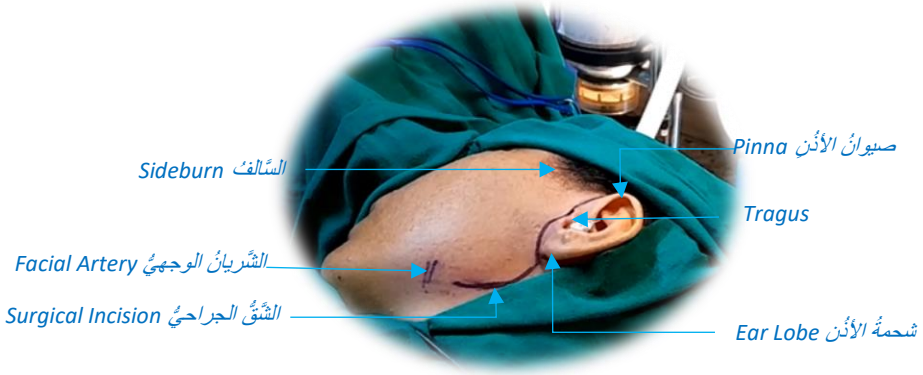

الشَّكل (2)
الشَّقُّ الجراحيُّ أمامَ الأذنِ
Preauricular Surgical Incision

يمتدُّ شاقوليَّاً مِنْ أعلى صيوانِ الأذنِ الـ Pinna خلفَ السَّالفِ الـ Sideburn.
يرسمُ تضاريسَ الحافَّةِ الأماميَّةِ للصِّيوانِ الـ Pinna.
بعدَها، يدورُ للخلفِ حولَ شحمةِ الأذنِ الـ Ear lobe،

ليأخذَ مساراً أفقيّاً سهميّاً مِنَ الخلفِ إلى الأمامِ موازياً للحافّةِ السُّفليَّةِ للفكِّ السُّفليِّ الـ Mandible.
وينتهي عندَ حدودِ الشَّريانِ الوجهي الـ Facial Artery.

مِنَ الأرشيفِ الخاصِّ

المراحلُ التَّمهيديَّةُ الـ Preliminary Steps

البدايةُ تكونُ برفعِ الشَّريحةِ الجلديَّةِ الوجهيَّةِ الـ Facial Skin Flap وصولاً إلى زاويةِ الفمِ الـ Oral Commissure (Modiolus). وفي الطَّريقِ، نقعُ أوَّلاً على الوريدِ الوجهي الـ Facial Vein، وثانياً على الشَّريانِ الوجهيِّ الـ Facial Artery. وهما عنصرانِ أساسيَّانِ مِنْ أجلِ زرعِ الشَّريحةِ العضليَّةِ. نبذلُ عنايةً خاصَّةً في تحريرِ هذينِ العنصرينِ وبطولٍ كافٍ تحضيراً لاستخدامِهما لاحقاً.

يأخذُ الوريدُ الوجهيُّ مساراً مُختلفاً عنْ مسارِ الشَّريانِ الوجهيِّ. فهوَ يسيرُ للأعلى بصورةٍ عموديَّةٍ تقريباً مُسايراً للحافةِ الأماميَّةِ للعضلةِ الماضغةِ الـ Masseter Muscle. يغيبُ الوريدُ الوجهيُّ في منتصفِ الخدِّ في الوسادةِ الشَّحميَّةِ للخدِّ الـ Buccal Fat Pad (وسادةُ بيشا الـ Bichat Pad).

بالمقابلِ، يسيرُ الشَّريانُ الوجهيُّ بصورةٍ مائلةٍ نحوَ الأمامِ والأعلى باتِّجاهِ زاويةِ الفمِ الموافقةِ لهُ جهةً. في بعضِ الحالاتِ لمَّا تغيبُ عضلاتُ الوجهِ ولادِيَّاً، يمكنُ تتَّبعُ مسارِ الشَّريانِ الوجهيِّ فهوَ يقودُنا إلى زاويةِ الفمِ حيثُ القصدُ والمُبتغى. فهناكَ، ينقسمُ الشَّريانُ الوجهيُّ إلى فرعيهِ الانتهائيَّينِ؛ فرعٍ إلى الشَّفةِ العلويَّةِ الـ Superior Lip وفرعٍ إلى الشَّفةِ السُّفليَّةِ الـ Inferior Lip.

مِنَ المفيدِ في هذهِ المرحلةِ الوعائيَّةِ بامتيازٍ، وعندَ تحريرِ الوريدِ الوجهيِّ، استئصالُ ما أمكنَ مِنَ الوسادةِ الشَّحميَّةِ الوجهيَّةِ الـ Buccal Fat Pad (Bichat Pad). فالشَّريحةُ العضليَّةُ ستملأُ المكانَ قريباً، وهيَ كثيراً ما تُحدثُ تورُّماً وانتفاخاً في الخدِّ بسببِ كتلتِها الكبيرةِ نسبيَّاً. لذلكَ، وتخفيفاً مِنْ هذهِ الزِّيادةِ الحجميَّةِ لعناصرِ نصفِ الوجهِ حيثُ العملُ الجراحيُّ، نعمدُ إلى اختزالِ عرضِ الشَّريحةِ العضليَّةِ إلى النِّصفِ وأكثرَ، هذا أوَّلاً. وثانياً، استئصالُ ما يمكنُ مِنْ وسادةِ بيشا.

ومِنْ ثمَّ، وبعدَ الوصولِ الآمنِ إلى زاويةِ الفمِ، نغرسُ خيطاً قابلاً للامتصاصِ ذا قطرٍ كبيرٍ قياسَ (1) أو (0) عندَ الزَّاويةِ تماماً. ونضعُ آخرَ على الشَّفةِ السُّفليَّةِ، وواحداً أو اثنينِ على الشَّفةِ العلويَّةِ. لا نعقدُ الخيوطَ الأربعةَ بلْ نُبقيها في الانتظارِ، فهيَ مرصودةٌ لتثبيتِ الشَّريحةِ العضليَّةِ لاحقاً وفي المرحلةِ الأخيرةِ مِنَ العمليَّةِ. نحرصُ على أنْ تكونَ الغرساتُ الأربعُ قريبةً مِنَ الفمِ، وبعمقٍ مناسبٍ كيما تصمدُ أمامَ قوى الشَّدِّ التي تتربَّصُ بهنَّ ولمدَّةِ ثلاثةِ أسابيعَ؛ وهوَ الزَّمنُ اللَّازمُ لالتحامِ الشَّريحةِ العضليَّةِ مع عناصرِ المكانِ. ودائماً، نتأكَّدُ مِنْ أنَّ الخيوطَ الأربعةَ لمْ تقتحمْ جوفَ الفمِ.

وبعدَ ضمانِ قوَّةِ الغرزِ ومتانةِ التَّشبيكِ مع تشريحِ المنطقةِ، نسحبُ الخيوطَ الأربعةَ وفقَ محورِ شدٍّ يمتدُّ مِنْ زاويةِ الفمِّ حيثُ مُستقرُّ الشَّريحةِ العضليَّةِ القادمةِ وباتِّجاهِ اللِّفافةِ الصَّدغيَّةِ أعلى صيوانِ الأذُنِ حيثُ مُنطلقُها. وفي الأثناءِ، نراقبُ انعكاسَ ذلكَ على زاويةِ الفمِ. فسحبُ الزَّاويةِ نحوَ الأعلى والخلفِ، دونَ انقلابِ الشَّفتينِ داخليَّاً الـ Lips Inversion أمِ انقلابِهما خارجاً الـ Lips Eversion، هوَ الضَّمانُ لجودةِ المُنتظرِ مِنْ هكذا عمليَّةٍ. حيثُ يُشيرُ انقلابُ الشَّفتينِ نحوَ الخارجِ إلى قربِ الغرزِ مِنْ سطحِ الجلدِ، بينما يُشيرُ انقلابِ الشَّفتينِ نحوَ الدَّاخلِ إلى بعدِها عنه.

قَطفُ الشَّريحةِ العضليَّةِ الـ Muscular Free Flap Harvesting

يُوضعُ الطَّرفُ السُّفليُّ الموافقُ جهةً في وضعيَّةِ رجلِ الضِّفدعةِ الـ Frog Leg، وهيَ ثني مُعتدلٌ الـ Moderate Flexion لمفصلي الوركِ الـ Hip Joint والرُّكبةِ الـ Knee Joint مع تبعيدِ الفخذِ ودورانهِ للخارجِ الـ Abduction and External Rotation.

نقطفُ الشَّريحةَ العضليَّةَ ونختارُ للغايةِ العضلةَ الرَّشيقةَ الـ Gracilis Muscle. نجدُ العضلةَ الرَّشيقةَ عندَ الخطِّ الواصلِ ما بينَ الارتفاقِ العانيِّ الـ Pubic Symphysis وَلقمةِ عظمِ الفخذِ الأنسيَّةِ الـ Medial Femoral Condyle. وتسهيلاً في البحثِ، نبحثُ عنِ الحدبةِ المُقرّبةِ الـ Adductor Tubercle وامتدادِها المُباشرِ العضلةِ المُقرّبةِ الطَّويلةِ الـ Adductor Longus Muscle. تقعُ العضلةُ الرَّشيقةُ تحتَ حافَّةِ المُقرّبةِ الطَّويلةِ بعرضِ إصبعينِ تقريباً.

بعدَ شقِّ الجلدِ والنَّسجِ تحتَ الجلدِ، نقعُ سريعاً على العضلةِ الرَّشيقةِ المُتميّزةِ بأليافِها ذاتِ المسارِ الطُّولانيِّ الموازي لمحورِ الفخذِ. نُجرِّدُ العضلةَ مِنْ لفافتِها الخارجيَّةِ، ونبقي عليها في الوجهِ الدَّاخليِّ حيثُ تلجُ الحزمةُ الوعائيَّةُ- العصبيَّةُ للعضلةِ.

نبحثُ بعدَ ذلكَ عنِ الحزمةِ العصبيَّةِ- الوعائيَّةِ للعضلةِ. غالباً ما نجدُ السُّويقةَ الوعائيَّةَ للعضلةِ على بعدِ (10) سم أسفلَ الثَّنيةِ الفخذيَّةِ الأماميَّةِ. ويقعُ العصبُ أعلى الحزمةِ الوعائيَّةِ بـ (1) إلى (2) سم تقريباً. بدايةً، تتوسَّدُ الحزمةُ الوعائيَّةُ- العصبيَّةِ المسافةَ ما بينَ العضلتينِ المُقرّبتينِ؛ العضلةِ المُقرّبةِ الطَّويلةِ الـ Adductor Longus Muscle والعضلةِ المُقرّبةِ العظمى الـ Adductor Magnus Muscle. ومِنْ ثمَّ تنبثقُ مِنْ تحتِ الحافَّةِ الحرَّةِ للعضلةِ المُقرّبةِ الطَّويلةِ. وبعدَ مسيرٍ قصيرٍ تخترقُ العضلةَ في منتصفِ وجهِها الدَّاخليِّ.

تتألَّفُ السُّويقةُ الوعائيَّةُ مِنْ شريانٍ ووريدينِ مُرافقينِ. يبلغُ طولُ السُّويقةِ (6) سم، وقطرُ عناصرِها (2) مم. يختلفُ قطرُ الأوعيةِ باختلافِ كتلةِ العضلةِ نفسِها. وأمَّا عصبُ العضلةِ فيأتي مِنَ الفرعِ الأماميِّ للعصبِ السَّادِّ الـ Obturator Nerve. يأخذُ عصبُ العضلةِ مساراً مائلاً ومنفصلاً عنِ الحزمةِ الوعائيَّةِ للعضلةِ؛ **انظرِ الشَّكل (3).**

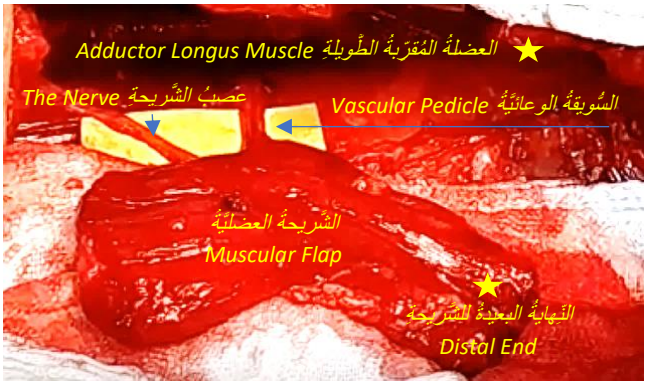

الشَّكل (3)
السُّويقةُ الوعائيَّةُ- العصبيَّةُ للشَّريحةِ العضليَّةِ
Vascular- Nervous Pedicle of Muscular Flap

تتألَّفُ السُّويقةُ الوعائيَّةُ مِنْ شريانٍ ووريدينِ مُرافقينِ. يبلغُ طولُ السُّويقةِ (6) سم، وقطرُ عناصرِها (2) مم. يختلفُ قطرُ الأوعيةِ باختلافِ كتلةِ العضلةِ نفسِها.

وأمَّا عصبُ العضلةِ فيأتي مِنَ الفرعِ الأماميّ للعصبِ السَّادّ الـ Anterior Branch of Obturator Nerve.
يأخذُ عصبُ العضلةِ مساراً مائلاً ومنفصلاً عنِ الحزمةِ الوعائيَّةِ للعضلةِ.
غالباً ما نجدُ السُّويقةَ الوعائيَّةَ للعضلةِ على بعدِ (10) سم أسفلَ الثَّنيةِ الفخذيَّةِ الأماميَّةِ.
ويقعُ العصبُ أعلى الحزمةِ الوعائيَّةِ بـ (1) إلى (2) سم تقريباً.
بدايةً، تتوسَّدُ الحزمةُ الوعائيَّةُ- العصبيَّةِ المسافةَ ما بينَ العضلتينِ المُقرّبتينِ؛ العضلةِ المُقرّبةِ الطَّويلةِ الـ Adductor Longus Muscle والعضلةِ المُقرّبةِ العظمى الـ Adductor Magnus Muscle.
ومِنْ ثمَّ تنبثقُ مِنْ تحتِ الحافَّةِ الحرَّةِ للعضلةِ المُقرّبةِ الطَّويلة.
وبعدَ مسيرٍ قصيرٍ تخترقُ العضلةَ في منتصفِ وجهها الدَّاخليّ.

مِنَ الأرشيفِ الخاصّ

بعدَ الكشفِ الكاملِ والأكيدِ للعضلةِ ولسويقتِها الوعائيَّةِ- العصبيَّةِ، نحدّدُ حاجتَنا مِنْ طولِ العضلةِ وعرضِها. فيما خصَّ طولَ الشَّريحةِ، نحرصُ أنْ يكونَ مدخلُ السُّويقةِ الوعائيَّةِ هوَ النَّاصفُ لطولِ الشَّريحةِ العضليَّة. وفي حالتِنا هذهِ، أخذنا (6,5) سم أعلى السُّويقةِ ومثلَها أسفلَها. وفيما خصَّ عرضَ الشَّريحةِ، نكتفي عادةً بالنِّصفِ الأماميّ مِنْ مُحيطِ العضلةِ. فهوَ يكفي لتأمينِ الحركةِ المنشودةِ في الوجهِ، مِنْ جهةٍ. ويحمي مِنْ زيادةِ الحجمِ في الوجهِ، مِنْ جهةٍ أخرى.

قبلَ فطامِ الشَّريحةِ، نضعُ خمسَ غرزٍ مِنْ خيطٍ قابلٍ للامتصاصِ (Vicryl 2/0) في الطَّرفِ البعيدِ للشَّريحةِ العضليَّةِ الـ Distal End. والهدفُ هوَ تمكينُ الخياطةِ النِّهائيَّةِ لهذا الطَّرفِ في مكانِهِ الجديد حولَ زاويةِ الفمِ. حيثُ تعملُ هذهِ الغرزُ الخمسُ كمُرتكزٍ للخيطانِ الأربعةِ والتي سبقَ لنا وغرسناها في المكان. بعدَها، نستطيعُ فصلَ الشَّريحةِ العضليَّةِ بشكلٍ نهائيٍّ بقطعِ السُّويقةِ العضليَّةِ- العصبيَّةِ، ومِنْ ثمَّ نقلَها إلى الوجهِ ليُصارَ إلى زراعتِها.

غَرسُ الشَّريحةِ العضليَّةِ الـ Muscular Free Flap Transplantation

1) نبدأُ بزرعِ الطَّرفِ البعيدِ للشَّريحةِ الـ Distal End جانبَ الفمِ بوساطةِ الخيوطِ الأربعةِ الموصوفةِ سابقاً. نبدأُ التَّثبيتَ مِنَ الأسفلِ وباتّجاهِ الأعلى. كلُّ خيطٍ مِنَ الخيوطِ الأربعةِ سينفذُ مِنَ العضلةِ لمرَّتينِ متتاليتينِ، وسيتَّخذُ كمُرتكزٍ لهُ غرزتينِ متجاورتينِ مِنَ الغرزِ الخمس. فمثلاً، الخيطُ الأوَّلُ مِنَ الخيوطِ الأربعةِ سيرتكزُ على الغرزتينِ الأولى والثَّانيةِ مِنَ الغرزِ الخمسِ. ويرتكزُ الثَّاني على الغرزتينِ الثَّانيةِ والثَّالثة. وهكذا دواليكَ حتَّى الخيطِ الرَّابعِ والأخيرِ والذي سيرتكزُ على الغرزتينِ الأخيرتينِ الرَّابعةِ والخامسةِ مِنَ الغِرزِ الخمس.
2) ومِنْ ثمَّ نسعى سريعاً لإعادةِ التَّرويةِ إلى الشَّريحةِ العضليَّةِ وخلالَ ساعةٍ كحدٍّ أقصى بعدَ القطاف. لذلكَ، نُسارعُ إلى المفاغراتِ الوعائيَّةِ الـ Vascular Anastomoses. نصلُ شريانَ الشَّريحةِ إلى الشَّريانِ الوجهي الـ Facial Artery ، ووريدَ الشَّريحةِ إلى الوريدِ الوجهي الـ Facial Vein. ونستغني عنْ وريدِ الشَّريحةِ الثَّاني بربطِهِ. المُفاغراتُ الوعائيَّةُ هيَ نهائيَّة- نهائيَّةٌ الـEnd-to- End Vascular Anastomoses .
3) وأمَّا خياطةُ عصبِ الشَّريحةِ إلى عصبِ العضلةِ الماضغةِ الـ Masseteric Nerve فهوَ أكثرُ تسامحاً معَ الزَّمن. نقومُ بهذا الإجراءِ الحيويّ على مهلٍ منَّا وروِيَّة.
4) وأخيراً، نُثبّتُ الطَّرفَ القريبَ للشَّريحةِ الـProximal End على اللَّفافةِ الصَّدغيَّةِ بغرزٍ مُتفرّقةٍ (Vicryl 1 or 00)؛ **انظرِ الشَّكلَ (4).**

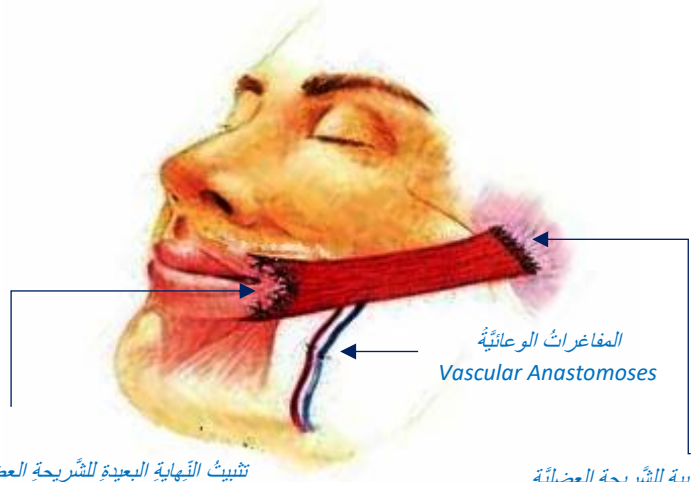

تثبيتُ النِّهايةِ البعيدةِ للشَّريحةِ العضليَّةِ على الشَّفةِ السُّفليَّةِ، مُلتقى الشَّفتينِ، وأخيراً على الشَّفةِ العلويَّةِ.
The Distal End of Muscular Flap is Sutured to the Inferior Lip, the Modiolus, and the Superior Lip.

تثبيتُ النِّهايةِ القريبةِ للشَّريحةِ العضليَّةِ على اللِّفافةِ الصَّدغيَّةِ أعلى الأذنِ
The Proximal End of Muscular Flap is Sutured to the Temporal Fascia

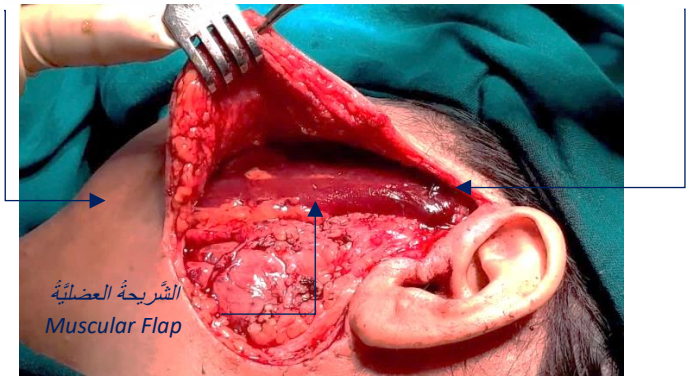

الشَّكل (4)
زرعُ الشَّريحةِ العضليَّةِ في مكانِها النِّهائيِّ في الوجهِ
Segmental Gracilis Muscle Flap Implantation

1) نبدأُ بزرعِ الطَّرفِ البعيدِ للشَّريحةِ الـ Distal End جانبَ الفمِ بوساطةِ الخيوطِ الأربعةِ الموصوفةِ سابقاً.
نبدأُ التَّثبيتَ مِنَ الأسفلِ وباتِّجاهِ الأعلى.
كلُّ خيطٍ مِنَ الخيوطِ الأربعةِ سينفذُ مِنَ العضلةِ لمرَّتينِ متتاليتينِ،
وسيتَّخذُ كمُرتكزٍ لهُ غرزتينِ متجاورتينِ مِنَ الغرزِ الخمسِ.
فمثلاً، الخيطُ الأوَّلُ مِنَ الخيوطِ الأربعةِ سيرتكزُ على الغرزتينِ الأولى والثَّانيةِ مِنَ الغرزِ الخمسِ.
ويرتكزُ الثَّاني على الغرزتينِ الثَّانيةِ والثَّالثةِ.
وهكذا دواليكَ حتَّى الخيطِ الرَّابعِ والأخيرِ والذي سيرتكزُ على الغرزتينِ الأخيرتينِ الرَّابعةِ والخامسةِ مِنَ الغرزِ الخمسِ.
2) ومِنْ ثمَّ نسعى سريعاً لإعادةِ التَّرويةِ إلى الشَّريحةِ العضليَّةِ وخلالَ ساعةٍ كحدٍّ أقصى مِنْ زمنِ القطافِ.
لذلكَ، نُسارعُ إلى المفاغراتِ الوعائيَّةِ الـ Vascular Anastomoses.
نصلُ شريانَ الشَّريحةِ إلى الشَّريانِ الوجهي الـFacial Artery ،
ووريدَ الشَّريحةِ إلى الوريدِ الوجهي الـ Facial Vein. ونستغني عنْ وريدِ الشَّريحةِ الثَّاني بربطهِ.
المُفاغراتُ الوعائيَّةُ هيَ نهائيَّة- نهائيَّةٌ الـEnd-to- End Vascular Anastomoses .
3) وأمَّا خياطةُ عصبِ الشَّريحةِ إلى عصبِ العضلةِ الماضغةِ الـ Masseteric Nerve فهوَ أكثرُ تسامحاً معَ الزَّمنِ. نقومُ بهذا الإجراءِ الحيويِّ على مهلٍ منَّا وروِيَّةٍ.
4) وأخيراً، نُثبِّتُ الطَّرفَ القريبَ للشَّريحةِ الـProximal End على اللِّفافةِ الصَّدغيَّةِ بغرزٍ مُتفرِّقةٍ (Vicryl 1 or 00).

مِنَ الأرشيفِ الخاصِّ

وفي ختامِ تثبيتِ الشَّريحةِ العضليَّةِ يجبُ أنْ نلحظَ حركةَ سحبٍ خفيفةً لزاويةِ الفمِ نحوَ الخارج. لا نُبالغُ أبداً في تظهيرِ هذهِ الحركةِ خشيةَ فقدِ التَّناظرِ مُستقبلاً معَ الجهةِ الأخرى مِنَ الفم. نقومُ بإغلاقِ الشَّقِّ الجراحيِّ. نضعُ نازحاً ناعماً تحتَ الشَّريحةِ الجلديَّة.

المُتابعةُ بعدَ الجراحةِ الـ Post-Operative Follow Up

يستغرقُ العملُ الجراحيُّ وسطيَّاً تسعَ ساعاتٍ مِنَ العملِ المتواصلِ. يُمنعُ على المريضةِ الأطعمةُ الصُّلبةُ ولمدَّةِ ثلاثةِ أسابيعَ بعدَ العملِ الجراحيِّ، فحسبُها السَّوائلُ والأطعمةُ المَطهيَّةُ جيِّداً والمطحونةُ. بعدَها، تستطيعُ المريضةُ أكلَ ما تشاءُ لكنْ بصورةٍ تدريجيَّة. لا نستعملُ مضاداتِ التَّخثُّرِ تفضيلاً. نسعى جاهدينَ لمُكافحةِ الغثيانِ الـ Nausea، والإقياءِ الـ Vomitus، والإنتانِ الـ Infection، فجميعُها مِنَ المُقلقاتِ المُهدِّداتِ لنجاحِ عمليَّةِ الزَّرع. وأخيراً، يُعلمُ الجميعُ بخطورةِ الضَّغطِ على منطقةِ العملِ الجراحيِّ خلالَ الأسابيعِ السِّتَّةِ التَّاليةِ للجراحة.

غالباً، ما يُنزعُ النَّازحُ الـ Drain في اليومِ الثَّاني أمِ الثَّالثِ بعدَ الجراحةِ. تزولُ الوذمةُ الـ Edema في الأسبوعِ الثَّالثِ أمِ الرَّابعِ بعدَ الجراحة. قدْ تستمرُّ وذمةٌ خفيفةٌ حولَ الفمِ ولعامٍ كاملٍ أحياناً. وتسريعاً لزوالِ وذمةِ الوجه، نحثُّ المريضةَ على الحركةِ الخفيفةِ في المنزلِ تنشيطاً للدَّورانِ الدَّمويِّ، كما ونوصِها بتناولِ السَّوائلِ بكثرةٍ. ولا ننسى أنْ نوصِها بالنَّومِ على أكثرِ مِنْ وسادةٍ لتخفيفِ الاحتقانِ في الرَّأس. دائماً ما تشعرُ المريضةُ بإحساساتٍ مشوَّشةٍ مِنْ خدرِ الـ Numbness، ووخزٍ الـ Tingle، في منطقةِ العملِ الجراحيِّ ولفتراتٍ طويلةٍ بعدَ الجراحة.. فلا تقلق. لا يُسمحُ للمريضةِ العملُ أوِ استخدامُ وسائلِ النَّقلِ الجماعيِّ لستَّةِ أسابيع. نبدأُ جلساتِ التَّأهيلِ اعتباراً مِنَ الأسبوعِ الرَّابع. لا نتوقَّعُ عودةَ المقويَّةِ العضليَّةِ للشريحةِ العضليَّةِ إلَّا بعدَ شهرٍ مِنَ الجراحة. وأمَّا تقلُّصُ العضلةِ فيحتاجُ مِنْ ثلاثةِ إلى تسعةِ أشهر.

.....

في سياقاتٍ أخرى، أنصحُ بقراءةِ المقالاتِ التَّالية:

- تصنيعُ إبهامِ اليدِ باستخدامِ الإصبعِ الثَّانيةِ للقدم
  Thumb Reconstruction Using Microvascular Second Toe to Thumb Transfer
- أذيَّاتُ العصبونِ المُحرِّكِ العلويِّ، الفيزيولوجيا المرضيَّةُ للأعراضِ والعلاماتِ السَّريريَّةِ
  Upper Motor Neuron Injuries, Pathophysiology of Symptomatology
- في الأذيَّاتِ الرَّضيَّةِ للنُّخاعِ الشَّوكيِّ، خبايا الكيسِ السُّحائيِّ.. كثيرُها طيِّعٌ وقليلُها عصيٌّ على الإصلاحِ الجراحيِّ
  Surgical Treatments of Traumatic Injuries of the Spine
- مقاربةُ العصبِ الوركيِّ جراحيَّاً في النَّاحيةِ الإليويَّة.. المدخلُ عبرَ ألياف العضلةِ الإليويَّةِ العظمى مقابلَ المدخلِ التَّقليديِّ
  Trans- Gluteal Approach of Sciatic Nerve vs. The Traditional Approaches
- النقل العصبيّ، بين مفهوم قاصر وجديد حاضر
  The Neural Conduction.. Personal View vs. International View
- في النقل العصبي، موجاتُ الضَّغطِ العاملة Action Pressure Waves
- في النقل العصبي، كموناتُ العمل Action Potentials
- وظيفةُ كموناتِ العمل والتَّيَّاراتِ الكهربائيَّةِ العاملة
- في النقل العصبي، التَّيَّاراتُ الكهربائية العاملة Action Electrical Currents
- الأطوارُ الثَّلاثةُ للنقل العصبيِّ
- المستقبلات الحسيّة، عبقريّة الخلق وجمال المخلوق
- النقل في المشابك العصبيّة The Neural Conduction in the Synapses

عقدة رانفييه، ضابطة الإيقاع The Node of Ranvier, The Equalizer

وظائفُ عقدةِ رانفيه The Functions of Node of Ranvier

وظائفُ عقدةِ رانفيه، الوظيفةُ الأولى في ضبطِ معاييرِ الموجةِ العاملةِ

وظائفُ عقدةِ رانفيه، الوظيفةُ الثّانية في ضبطِ مسار الموجةِ العاملةِ

وظائفُ عقدةِ رانفيه، الوظيفةُ الثّالثةُ في توليدِ كمونات العمل

في فقه الأعصاب، الألم أولاً The Pain is First

في فقه الأعصاب، الشكل.. الضرورة The Philosophy of Form

تخطيط الأعصاب الكهربائي، بين الحقيقي والموهوم

الصدمة النخاعيّة (مفهوم جديد) The Spinal Shock (Innovated Conception)

أذيّات النخاع الشوكيّ، الأعراض والعلامات السريريّة، بحثٌ في آليات الحدوث The Spinal Injury, The Symptomatology

الرّمع Clonus

اشتدادُ المنعكس الشوكي Hyperactive Hyperreflexia

اتّساعُ باحةِ المنعكس الشوكي الاشتدادي Extended Reflex Sector

الاستجابة ثنائية الجانب للمنعكس الشوكي الاشتدادي Bilateral Responses

الاستجابةُ الحركيَّةُ العديدة للمنعكس الشوكي Multiple Motor Responses

التنكّس الفاليري، يهاجم المحاور العصبيّة الحركيّة للعصب المحيطي.. ويعفّ عن محاوره الحسّيّة Wallerian Degeneration, Attacks the Motor Axons of Injured Nerve and Conserves its Sensory Axons

التَّنكُّسُ الفاليري، رؤيةٌ جديدةٌ Wallerian Degeneration (Innovated View)

التَّجدُّدُ العصبيُّ، رؤيةٌ جديدةٌ Neural Regeneration (Innovated View)

المنعكساتُ الشوكيَّةُ، المفاهيمُ القديمة Spinal Reflexes, Ancient Conceptions

المنعكساتُ الشَّوكيَّةُ، تحديثُ المفاهيم Spinal Reflexes, Innovated Conception

خُلقتِ المرأةُ من ضلع الرّجل، رائعةُ الإيحاء الفلسفيّ والمجاز العلميّ

المرأةُ تقرّرُ جنسَ وليدها، والرّجل يدّعي!

الرُّوحُ والنَّفسُ.. عَطيَّةُ خالقٍ وصَنيعةُ مخلوقٍ

خلقُ السَّماواتِ والأرضِ أكبرُ من خلق النَّاس.. في المرامي والدَلالات

تُفَّاحة آدم وضلعُ آدمَ، وجهان لصورةِ الإنسان.

حـــــــــوَّاءُ.. هذه

سفينةُ نوح، طوق نجاة لا معراجَ خلاص

المصباح الكهربائي، بين التَّجريدِ والتَّنفيذ رحلة ألفِ عام

هكذا تكلّم ابراهيمُ الخليل

فقهُ الحضاراتِ، بين قوَّةِ الفكر وفكر القوَّة

العِدَّةُ وعِلّةُ الاختلاف بين مُطلّقةٍ وأرملةٍ ذواتَي عفاف

تعدُّدُ الزَّوجاتِ وملكُ اليمين.. المنسوخُ الآجلُ

الثّقبُ الأسودُ، وفرضيَّةُ النَّجمِ السَّاقطِ

جُسيمُ بار، مفتاحُ أحجيَّةِ الخلق

صبيٌّ أم بنتٌ، الأمُّ تُقرّرُ!

القدمُ الهابطة، حالةٌ سريريَّةٌ

خلقُ حوَّاءَ من ضلعِ آدمَ، حقيقةٌ أم أسطورةٌ؟

شللُ الضَّفيرةِ العضديَّةِ الولاديُّ Obstetrical Brachial Plexus Palsy

الأذيَّاتُ الرَّضَّيَّةُ للأعصابِ المحيطيَّةِ (1) التَّشريحُ الوصفيُّ والوظيفيُّ

الأذيَّاتُ الرَّضَّيَّةُ للأعصابِ المحيطيَّةِ (2) تقييمُ الأذيَّةِ العصبيَّةِ

الأذيَّاتُ الرَّضَّيَّةُ للأعصابِ المحيطيَّةِ (3) التَّدبيرُ والإصلاحُ الجراحيُّ

الأذيَّاتُ الرَّضَّيَّةُ للأعصابِ المحيطيَّةِ (4) تصنيفُ الأذيَّةِ العصبيَّةِ

قوسُ العضلةِ الكابَّةِ المُدوَّرةِ Pronator Teres Muscle Arcade

شبيهُ رباطِ Struthers... Struthers- like Ligament

عمليَّاتُ النَّقلِ الوتريِّ في تدبيرِ شللِ العصبِ الكعبريِّ Tendon Transfers for Radial Palsy

من يُقرّرُ جنسَ الوليدِ (مُختصرٌ)

ثالوثُ الذَّكاءِ.. زادُ مسافرٍ! الذَّكاءُ الفطريُّ، الإنسانيُّ، والاصطناعيُّ.. بحثٌ في الصِّفاتِ والمآلاتِ

المعادلاتُ الصِّفريَّةُ.. الحداثةُ، مالها وما عليها

متلازمة العصب بين العظام الخلفي Posterior Interosseous Nerve Syndrome

المُنعكسُ الشَّوكيُّ، فيزيولوجيا جديدةٌ Spinal Reflex, Innovated Physiology

المُنعكسُ الشَّوكيُّ الاشتداديُّ، في الفيزيولوجيا المرضيَّة Hyperreflex, Innovated Pathophysiology

المُنعكسُ الشَّوكيُّ الاشتداديُّ (1)، الفيزيولوجيا المرضيَّة لقوَّةِ المنعكس Hyperreflexia, Pathophysiology of Hyperactive Hyperreflex

المُنعكسُ الشَّوكيُّ الاشتداديُّ (2)، الفيزيولوجيا المرضيَّة للاستجابةِ ثنائيَّةِ الجانبِ للمنعكس Hyperreflexia, Pathophysiology of Bilateral- Response Hyperreflex

المُنعكسُ الشَّوكيُّ الاشتداديُّ (3)، الفيزيولوجيا المرضيَّةُ لاتِّساعِ ساحةِ العمل Extended Hyperreflex, Pathophysiology

المُنعكسُ الشَّوكيُّ الاشتداديُّ (4)، الفيزيولوجيا المرضيَّةُ للمنعكسِ عديدِ الإستجابةِ الحركيَّةِ Hyperreflexia, Pathophysiology of Multi-Response hyperreflex

الرَّمع (1)، الفرضيَّةُ الأولى في الفيزيولوجيا المرضيَّةِ

الرَّمع (2)، الفرضيَّةُ الثّانية في الفيزيولوجيا المرضيَّةِ

خلقُ آدمَ وخلقُ حوَّاءَ، ومن ضلعِه كانت حوَّاءُ Adam & Eve, Adam's Rib

جسيمُ بار، الشَّاهدُ والبصيرةُ Barr Body, The Witness

جدليَّةُ المعنى واللّامعنى

التَّدبيرُ الجراحيُّ لليدِ المخلبيَّة Surgical Treatment of Claw Hand (Brand Operation)

الانقسامُ الخلويُّ المُتساوي الـ Mitosis

المادَّةُ الصِّبغيَّة، الصِّبغيُّ، الجسمُ الصِّبغيُّ الـ Chromatin, Chromatid, Chromosome

المُتمِّماتُ الغذائيَّةُ الـ Nutritional Supplements، هل هي حقًّا مفيدةٌ لأجسامنا؟

الانقسام الخلويُّ المُنصِّف الـ Meiosis

فيتامين د Vitamin D، ضمانةُ الشَّبابِ الدَّائم

فيتامين ب6 Vitamin B6، قليلُهُ مفيدٌ.. وكثيرُهُ ضارٌّ جدًّا

وَالمهنةُ.. شهيدٌ، من قصصِ البطولةِ والفداء

الثّقبُ الأسودُ والنَّجمُ الّذي هوى

خلقُ السَّماواتِ والأرضِ، فرضيَّةُ الكونِ السَّديميّ المُتَّصل

الجواري الكُنَّسُ الـ Circulating Sweepers

عندما ينفصِمُ المجتمعُ.. لمن تتجمَّلين هيفاءُ؟

التَّصنيعُ الذّاتي لمفصلِ المرفق Elbow Auto- Arthroplasty

الطّوفانُ الأخيرُ، طوفانُ بلا سفينةٍ

كَشْفُ المَستُور.. مَعَ الاسمِ تَكونُ البدَايةُ، فتَكونُ الهَويَّةُ خَاتِمةَ الحِكايةِ

مُجتمعُ الإنسان! اجتماعُ فطرةٍ، أم اجتماعُ ضرورةٍ، أم اجتماعُ مصلحةٍ؟

عظمُ الصَّخرةِ الهوائيُّ Pneumatic Petrous

خلعٌ ولاديٌّ ثُنائيُّ الجانبِ للعصبِ الزَّنديّ Congenital Bilateral Ulnar Nerve Dislocation

حقيقتان لا تقبلُ بهُنَّ حوَّاءُ

إنتاجُ البُويضاتِ غيرِ المُلقَّحات الـ Oocytogenesis

إنتاجُ النِّطافِ الـ Spermatogenesis

أمُّ البنات، حقيقةٌ هيَ أمْ هيَ محضُ تُرَّهات؟!

أمُّ البنين! حقيقةٌ لطالما ظَنَنتُها من هفواتِ الأوَّلين

غَلَبةُ البنات، حوَّاءُ هذهِ تلِدُ كثيرَ بناتٍ وقليلَ بنين

غَلَبَةُ البنين، حوَّاءُ هذهِ تلِدُ كثيرَ بنينَ وقليلَ بنات

ولا أنفي عنها العدلَ أحياناً! حوَّاءُ هذه يكافئُ عديدُ بنيها عديدَ بُنَيَّاتِها

المغنيزيوم بانٍ للعظامِ! يدعمُ وظيفةَ الكالسيوم، ولا يطيقُ مشاركتَه

لآدمَ فعلُ التَّمكين، ولحوَّاءَ حفظُ التَّكوين!

هَذَيانُ المفاهيم (1): هَذَيانُ الاقتصاد

المغنيزيوم (2)، معلوماتٌ لا غنى عنها

مُعالجةُ تناذرِ العضلةِ الكمثريَّةِ بحقنِ الكورتيزون (مقاربةٌ شخصيَّةٌ) Piriformis Muscle Injection (Personal Approach)

مُعالجةُ تناذرِ العضلةِ الكمثريَّةِ بحقنِ الكورتيزون (مقاربةٌ شخصيَّةٌ)(عرضٌ موسَّعٌ) Piriformis Muscle Injection (Personal Approach)

فيروسُ كورونا المُستجدُّ.. من بعدِ السُّلوكِ، عينُهُ على الصِّفات

هَذَيانُ المفاهيم (2): هَذَيانُ اللّيلِ والنَّهار

كادَتِ المَرأةُ أنْ تَلِدَ أخاهَا، قولٌ صَحيحٌ لكنْ بنكهَةٍ عَربيَّة

متلازمةُ التَّعبِ المزمن Fibromyalgia

طفلُ الأنبوبِ، ليسَ أفضلَ المُمكن

الحُروبُ العبثيَّةُ.. عَذابٌ دائمٌ أمْ امتحانٌ مُستدامٌ؟

العَقلُ القيَّاسُ وَالعَقلُ المُجرّدُ.. في القِياسِ قصُورٌ، وَفي التَّجريدِ وصُولٌ

الذِّئبُ المُنفردُ، حينَ يُصبحُ التَّوحُّدُ مَفازةً لا محضَ قرارٍ!

علاجُ الإصبعِ القافزةِ الـ Trigger Finger بحقنِ الكورتيزون موضعيًّاً

وحشُ فرانكنشتاين الجديدُ.. القديمُ نكبَ الأرضَ وما يزالُ، وأمَّا الجديدُ فمنكوبُهُ أنتَ أساساً أيُّها الإنسان!

اليدُ المخلبيَّةُ، الإصلاحُ الجراحيُّ (عمليَّةُ براند)Claw Hand (Brand Operation)

سعاةُ بريدٍ حقيقيُّون.. لا هواةُ ترحالٍ وهجرة

فيروسُ كورُونَا المُستَجدُّ (كوفيد -19): منْ بَعدِ السُّلوكِ، عَينُهُ عَلى الصِّفاتِ

علامة هوفمان Hoffman Sign

الأَسْطورَةُ الحَقيقَةُ المَهرَمَةُ.. شمشونُ الحكايةِ، وسيزيفُ الإنسانُ

التَّنكُّسُ الفاليري التَّالي للأذيَّةِ العصبيَّةِ، وعمليَّةُ التَّجدُّدِ العصبيّ

التَّصلّبُ اللّويحيُّ المُتعدِّدُ: العلاقةُ السَّببيَّةُ، بين التَّيّار الغلفانيّ والتَّصلّبِ اللّويحيّ المُتعدِّد؟

الورمُ الوعائيُّ في الكبدِ: الاستئصالُ الجراحيُّ الإسعافيُّ لورمٍ وعائيّ كبديّ عرطلٍ بسببِ نزفٍ داخلَ كتلةِ الورم

مُتلازمةُ العضلةِ الكابَّةِ المدوَّرة Pronator Teres Muscle Syndrome

أذيَّاتُ ذيلِ الفرسِ الرَّضيَّةُ، مقاربةٌ جراحيَّةٌ جديدةٌ
Traumatic Injuries of Cauda Equina, New Surgical Approach

الشَّللُ الرُّباعيُّ.. موجباتُ وأهدافُ العلاجِ الجراحيّ.. التَّطوُّراتُ التَّاليةُ للجراحة- مقارنةٌ سريريَّةٌ وشعاعيَّةٌ

تضاعفُ اليدِ والزّندِ Ulnar Dimelia or Mirror Hand

مُتلازمةُ نفقِ الرّسغِ تنهي التزامَها بقطعٍ تامٍ للعصبِ المتوسّط

ورمُ شوان في العصبِ الظّنبوبيّ الـ Tibial Nerve Schwannoma

ورمُ شوان أمامَ العجُز Presacral Schwannoma

ميلانوما جلديَّةٌ خبيثةٌ Malignant Melanoma

ضمورُ إليةِ اليدِ بالجهتين، غيابٌ خلقيٌّ معزولٌ ثنائيُّ الجانب Congenital Thenar Hypoplasia

مُتلازمةُ الرَّأسِ الطّويلِ للعضلةِ ذاتِ الرَّأسين الفخذيَّةِ The Syndrome of the Long Head of Biceps Femoris

مرضيَّاتُ الوترِ البعيدِ للعضلةِ ثنائيَّةِ الرُّؤوسِ العضديَّةِ Pathologies of Distal Tendon of Biceps Brachii Muscle

حثلٌ وِدّيٌّ انعكاسيٌّ Algodystrophy Syndrome تميَّزَ بظهورِ حلقةٍ جلديَّةٍ خانقةٍ عندَ الحدودِ القريبةِ للوذمةِ الجلديَّة

تصنيعُ الفكِّ السُّفليّ باستخدامِ الشَّريحةِ الشَّظويَّةِ الحُرَّة Mandible Reconstruction Using Free Fibula Flap

انسدادُ الشَّريان الكعبريّ الحادّ غيرِ الرَّضّيّ (داءُ بيرغر)

إصابةٌ سلِّيَّةٌ معزولةٌ في العقدِ اللّمفيَّةِ الإبطيَّةِ Isolated Axillary Tuberculous Lymphadenitis

الشَّريحةُ الشَّظويَّةُ المُوعَّاةُ في تعويضِ الضَّياعاتِ العظميَّةِ المُختلطةِ بذاتِ العظمِ والنَّقيّ
Free Fibula Flap for Bone Lost Complicated with Recalcitrant Osteomyelitis

الشَّريحةُ الحُرَّةُ جانبُ الكتفِ في تعويضِ ضَياعٍ جلديّ هامّ في السَّاعدِ

الأذيَّاتُ الرَّضيَّةُ للضَّفيرةِ العضديَّةِ Injuries of Brachial Plexus

أذيَّةُ أوتارِ الكفَّةِ المُدوّرةِ Rotator Cuff Injury

كيسةُ القناةِ الجامعةِ Choledochal Cyst

آفاتُ الثَّدي ما حولَ سنِّ اليأسِ.. نحوَ مُقاربةٍ أكثرَ حزماً Peri- Menopause Breast Problems

تقييمُ آفاتِ الثَّدي الشَّائعةِ Evaluation of Breast Problems

آفاتُ الثَّدي ما حولَ سنِّ اليأسِ.. نحوَ مُقاربةٍ أكثرَ حسماً Peri- Menopause Breast Problems

تدبيرُ آلامِ الكتفِ: الحقنُ تحتَ الأخرمِ Subacromial Injection

مجمعُ البحرين.. برزخٌ ما بينَ حَياتين

ما بعدَ الموتِ.. وما قبلَ النَّارِ الكُبرى أمْ رَوضَاتِ الجنَان؟

تدبيرُ التهابِ اللّفافةِ الأخمصيَّةِ المُزمن بحقنُ الكورتيزون Plantar Fasciitis, Cortisone Injection

حقن الكيسةِ المصليَّةِ الصَّدريَّةِ- لوح الكتفِ بالكورتيزون
Scapulo-Thoracic Bursitis, Cortisone Injection

فيتامين ب 12.. مُختصرٌ مُفيدٌ Vitamin B12

الورمُ العظميُّ العظمانيُّ (العظمومُ العظمانيُّ)Osteoid Osteoma

(1) قصرُ أمشاطِ اليدِ Brachymetacarpia: قصرٌ ثنائيُّ الجانبِ ومتناظرٌ للأصابعِ الثلاثةِ الزّنديَّةِ

(2) قصرُ أمشاطِ اليدِ Brachymetacarpia: قصرٌ ثنائيُّ الجانبِ ومتناظرٌ للأصابعِ الثلاثةِ الزّنديَّةِ

الكتفُ المُتجمِّدة، حقنُ الكورتيزون داخلَ مفصلِ الكتف Frozen Shoulder, Intraarticular Cortisone Injection

مرفق التنس، حقن الكورتيزون Tennis Elbow, Cortisone injection

ألمُ المفصلِ العجزيِّ الحرقفيِّ: حقنُ الكورتيزونSacro-Iliac Joint Pain, Cortisone Injection

استئصالُ الكيسةِ المعصميَّةِ، السَّهلُ المُمتنعِ Ganglion Cyst Removal (Ganglionectomy)

قوسُ العضلةِ قابضة الأصابع السّطحيّة (FDS Arc)

التَّشريحُ الجراحيُّ للعصبِ المُتوسّطِ في السَّاعدِMedian Nerve Surgical Anatomy

ما قولُ العلمِ في اختلافِ العدَّةِ ما بينَ المُطلّقةِ والأرملة؟

عمليَّةُ النَّقلِ الوتريِّ لاستعادةِ حركةِ الكتفِ Tendon Transfer to Restore Shoulder Movement

بفضلكِ آدمُ! استمرَّ هذا الإنسانُ.. تمكَّنَ.. تكيَّفَ.. وكانَ عروقاً متباينةً

المبيضان في ركنٍ مَكينٍ.. والخصيتان في كيسٍ مَهينٍ
بحثٌ في الأسبابِ.. بحثٌ في وظيفةِ الشَّكلِ

تدبيرُ آلامِ الرَّقبةِ (1) استعادةُ الانحناءِ الرَّقبيِّ الطّبيعيِّ (القعسُ الرَّقبيُّ)Neck Pain Treatment Restoring Cervical Lordosis

نقلُ قطعةٍ منَ العضلةِ الرَّشيقةِ لاستعادةِ الابتسامةِ بعدَ شللِ الوجهِ Segmental Gracilis Muscle Transfer for Smile

أذيَّةُ الأعصابِ المحيطيَّةِ: معلوماتٌ لا غنى عنها لكلِّ العاملينَ عليها peripheral nerves injurie

تدرُّنُ الفقراتِ.. خراجُ بوتSpine TB.. Pott's Disease

الأطوارُ الثّلاثةُ للنَّقلِ العصبيِّ.. رؤيةٌ جديدةٌ

أرجوزةُ الأزَلِ

قالَ الإمامُ.. كمْ هوَ جميلٌ فيكمُ الصَّمتُ يا بشرُ

صناعةُ اللّاوَعي

أزمةُ مُثقَّفٍ.. أضاعَ الهويَّةَ تحتَ مَركومٍ من مَقروءٍ ومَسموعٍ

تُفَّاحةُ آدمَ وضِلعُ آدمَ.. وَجهان لصورةِ الإنسان

2022/9/24