

## عظم الصخرة الهوائية Pneumatic Petrous



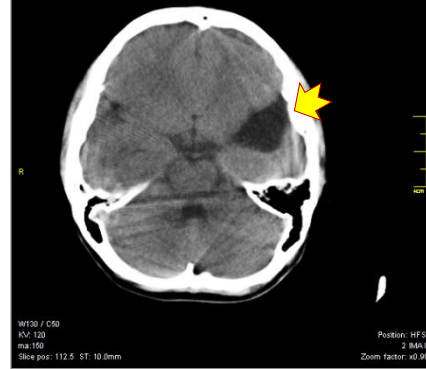
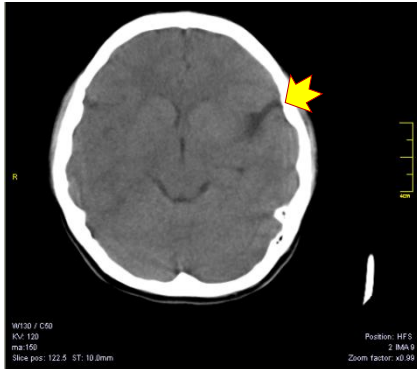
لمشاهدة فيديو قصير يشرح تفصيلاً الموجودات الشعاعية، انقر على الرابط التالي:

هي فتاة في العشرين من عمرها، تشكو من صداع نصفي نابض. يتكرّر في الجانب الأيمن من الرأس خاصةً، مع حدوث نادر له في الجانب الأيسر. الفحص العصبي بدا طبيعياً من الناحية السريرية. وكذا هو التاريخ الطبي الشخصي. وأما التاريخ الطبي العائلي فأظهر كثرة الإصابات الوعائية القلبية عند عددٍ غير قليل من الأقرباء.

يترافق الصداع والمشاركات المألوفة للشقيقة الـ *Migraine*؛ من زهاب الضوء الـ *Photophobia*، وزهاب الصوت الـ *Phonophobia*، والألم العيني النابض الـ *Pounding Eye Pain*، ومن الغثيان أيضاً *Nausea*.

ملاحظة هامة: لم يُبد الصداع النصفي استجابةً على العلاجات التقليدية للشقيقة على الرغم من تعدد العلاجات وطولها، وعلى الرغم من تنوع المعالجات واختصاصاتهم.

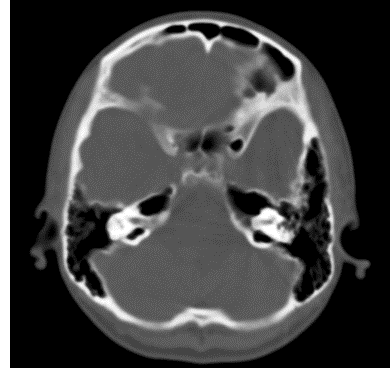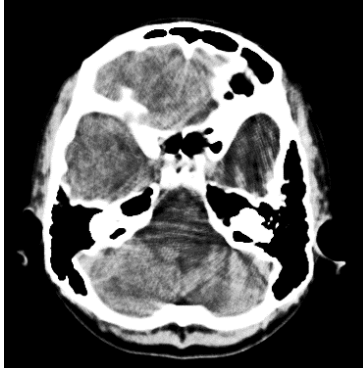
ظهر بالتصوير الطبي المحوسب للدماغ الـ *Brain CT- Scan* اتساع واضح في شق سيلفيوس الأيسر الـ *Sylvian Fissure* (الثلم الجانبي الأيسر الـ *Left Lateral Sulcus*). كما ظهرت كيسة عنكبوتية الـ *Arachnoid Cyst* متوسطة الحجم في صهريج سيلفيوس الـ *Sylvian Cistern*؛ بين الفص الجداري الـ *Parietal Lobe* والفص الصدغي الـ *Temporal Lobe*، وفص الجزيرة الـ *Insula Lobe* في الأيسر؛ انظر الشكل (1). والأهم من ذلك كله هو فرط التهوية الـ *Hyperpneumatization* الجلي للعظمين الصدغيين الـ *Temporal Bones* للقحف الـ *Skull*؛ انظر الشكل (2).



الشكل (1)

اتساع شق سيلفيوس الأيسر  
الـ *Left Sylvian Fissure*

كيسة عنكبوتية في صهريج سيلفيوس الأيسر الـ *Sylvian Cistern*،  
تفصل بين الفصين الصدغي والجداري الأيسرين  
الـ *Left Parietal & Temporal Lobes* من جهة،  
وفص الجزيرة الأيسر الـ *Left Insula* من جهة أخرى.



## الشكل (٢)

### فرط تهوية العظمين الصدغيين

#### Bilateral Temporal Hyperpneumatization

في الجهتين اليمنى واليسرى، وصلت الخلايا الهوائية الـ Air Cells حتى قمة عظم الصخرة الـ Petrous Apex. أحاط الهواء بالحلزون الـ Cochlea من جميع الجهات، فبدأ هذا الأخير جلياً وبهياً على غير ما اعتدنا عليه. ولذات السبب أيضاً، ظهر العصب السمعى عند مستوى الفتحة السمعية الباطنة الـ Internal Auditory Meatus.

في الجهتين اليمنى واليسرى، وصلت الخلايا الهوائية الـ Air Cells حتى قمة عظم الصخرة الـ Petrous Apex. أحاط الهواء بالحلزون الـ Cochlea من جميع الجهات، فبدأ هذا الأخير جلياً وبهياً على غير ما اعتدنا عليه. ولذات السبب أيضاً، ظهر العصب السمعى عند مستوى الفتحة السمعية الباطنة الـ Internal Auditory Meatus.

لم أجد من رابط مرضي بين شكوى المريضة وبين المعطيات الشعاعية. فالموجودات الدماغية من اتساع شق سيلفيوس والكيسة العنكبوتية هي في النصف الأيسر من الرأس. والصداع يضرب النصف الأيمن من الرأس في الأعم الأغلب من نوبات الصداع النصفي. ومن جهة أخرى، الموجودات الشعاعية العظمية، وأعني فرط التهوية في عظمي الصدغ، هي ثنائية الجانب ومتناظرة توصيفاً. فكيف لها أن تحدث أماً نصفياً في الرأس، فضلاً عن تفضيله الجانب الأيمن منه.

ولجملة الأسباب المذكورة أعلاه، بدأت مع المريضة تجربة علاجية مختلفة عما سبق. فكثر الإصابات الوعائية الإكليلية في العائلة جعلتني أعتقد بوجود أذية وعائية التهابية معلومة الصفة العائلية كداء هورتون الـ Horton Disease. وعليه، وضعت المريضة على تجربة علاجية كورتيزونية لمدة عشرة أيام (ميثيل بريدنيزولون ٦٠ مغ/اليوم). مطمئناً لما أظهرته المريضة من استجابة سريعة ومباشرة للعلاج الدوائي بالكورتيزون فقط دون أية مشاركات أخرى، أطلت فترة العلاج لشهرين تالبيين لكن بجرعة يومية منخفضة (ميثيل بريدنيزولون ١٠ مغ/اليوم). والأمر تسير من حسن إلى أحسن بعد أسبوعين من بدء التجربة العلاجية.

ملاحظة: سيتم تحديث المقال عند كل جديد طارئ.

### في سياقات أخرى، أنصح بقراءة المقالات التالية:

- أذيات العصبون المحرك العلوي، الفيزيولوجيا المرضية للأعراض والعلامات السريرية
- Upper Motor Neuron Injuries, Pathophysiology of Symptomatology
- هل يفيد النداحل الجراحي الفوري في أذيات النخاع الشوكي وذيل الفرس الرضوية؟
- النقل العصبي، بين مفهوم قاصر وجديد حاضر
- The Neural Conduction.. Personal View vs. International View
- في النقل العصبي، موجات الضغط العاملة Action Pressure Waves
- في النقل العصبي، كمونات العمل Action Potentials
- وظيفة كمونات العمل والتيارات الكهربائية العاملة
- في النقل العصبي، التيارات الكهربائية العاملة Action Electrical Currents
- الأطوار الثلاثة للنقل العصبي

المستقبلات الحسية، عبقريّة الخلق وجمال المخلوق

The Neural Conduction in the Synapses النقل في المشابك العصبية

The Node of Ranvier, The Equalizer عقدة رانفييه، ضابطة الإيقاع

The Functions of Node of Ranvier وظائف عقدة رانفييه

وظائف عقدة رانفييه، الوظيفة الأولى في ضبط معايير الموجة العاملة

وظائف عقدة رانفييه، الوظيفة الثانية في ضبط مسار الموجة العاملة

وظائف عقدة رانفييه، الوظيفة الثالثة في توليد كمونات العمل

The Pain is First في فقه الأعصاب، الألم أولاً

The Philosophy of Form في فقه الأعصاب، الشكل.. الضرورة

تخطيط الأعصاب الكهربائي، بين الحقيقي والموهوم

The Spinal Shock (Innovated Conception) الصدمة النخاعية (مفهوم جديد)

The Spinal Injury, أدبيات النخاع الشوكي، الأعراض والعلامات السريرية، بحث في آليات الحدوث

The Symptomatology

الرّمع Clonus

اشتداد المنعكس الشوكي Hyperactive Hyperreflexia

اتساع باحة المنعكس الشوكي الاشتدادي Extended Reflex Sector

الاستجابة ثنائية الجانب للمنعكس الشوكي الاشتدادي Bilateral Responses

الاستجابة الحركية العديدة للمنعكس الشوكي Multiple Responses

التنكس الفاليري، يهاجم المحاور العصبية الحركية للعصب المحيطي.. ويعف عن محاوره الحسية

Wallerian Degeneration, Attacks the Motor Axons of Injured Nerve and Conserves its Sensory Axons

التنكس الفاليري، رؤية جديدة Wallerian Degeneration (Innovated View)

التجدد العصبي، رؤية جديدة Neural Regeneration (Innovated View)

المنعكسات الشوكية، المفاهيم القديمة Spinal Reflexes, Ancient Conceptions

المنعكسات الشوكية، تحديث المفاهيم Spinal Reflexes, Innovated Conception

خلقت المرأة من ضلع الرجل، راحة الإيحاء الفلسفي والمجاز العلمي

المرأة تقرّر جنس وليدها، والرجل يدعي!

الروح والنفس.. عطية خالق وصنيعه مخلوق

خلق السماوات والأرض أكبر من خلق الناس.. في المرامي والدلالات

تفاحة آدم وضلع آدم، وجهان لصورة الإنسان.

حواء.. هذه

سفينة نوح، طوق نجاة لا معراج خلاص

المصباح الكهربائي، بين التجريد والتنفيذ رحلة ألف عام

هكذا تكلم إبراهيم الخليل

فقه الحضارات، بين قوة الفكر وفكر القوة

العدة وعلّة الاختلاف بين مطلقّة وأرملة ذواتي عفاف

تعدّد الزوجات وملك اليمين.. المنسوخ الأجل

الثقب الأسود، وفرضية النجم الساقط

جسيم بار، مفتاح أحجية الخلق

صبي أم بنت، الأم تقرّر!

القدم الهابطة، حالة سريرية

خلق حواء من ضلع آدم، حقيقة أم أسطورة؟

Obstetrical Brachial Plexus Palsy شلل الضفيرة العصبية الولادي

الأذيات الرضية للأعصاب المحيطية (1) التشریح الوصفي والوظيفي

الأذيات الرضية للأعصاب المحيطية (2) تقييم الأذية العصبية

الأذيات الرضية للأعصاب المحيطية (3) التدبير والإصلاح الجراحي

الأذيات الرضية للأعصاب المحيطية (4) تصنيف الأذية العصبية

Pronator Teres Muscle Arcade قوس العضلة الكاتبة المدورة

Struthers- like Ligament ...Struthers شبيهة رباط

Tendon Transfers for Radial Palsy عمليات النقل الوترية في تدبير شلل العصب الكعبري

Who Decides the Sex of Coming Baby? (Concise)

من يقرر جنس الوليد (مختصر)

ثالوث الذكاء.. زاد مسافر! الذكاء الفطري، الإنساني، والاصطناعي.. بحث في الصفات والمآلات

المعادلات الصفرية.. الحادثة، مالها وما عليها

Posterior Interosseous Nerve Syndrome متلازمة العصب بين العظام الخلفي

Spinal Reflex, Innovated Physiology المنعكس الشوكي، فيزيولوجيا جديدة

Hyperreflex, Innovated Pathophysiology المنعكس الشوكي الاشتدادي، في الفيزيولوجيا المرضية

Hyperreflexia, المنعكس الشوكي الاشتدادي (1)، الفيزيولوجيا المرضية لقوة المنعكس

Pathophysiology of Hyperactive Hyperreflex

المنعكس الشوكي الاشتدادي (2)، الفيزيولوجيا المرضية للاستجابة ثنائية الجانب للمنعكس

Hyperreflexia, Pathophysiology of Bilateral- Response Hyperreflex

Extended Hyperreflex, المنعكس الشوكي الاشتدادي (3)، الفيزيولوجيا المرضية لانتساع ساحة العمل

Pathophysiology

المنعكس الشوكي الاشتدادي (4)، الفيزيولوجيا المرضية للمنعكس عديد الاستجابة الحركية

Hyperreflexia, Pathophysiology of Multi-Response hyperreflex

الرّمع (1)، الفرضية الأولى في الفيزيولوجيا المرضية

الرّمع (2)، الفرضية الثانية في الفيزيولوجيا المرضية

Adam & Eve, Adam's Rib خلق آدم وخلق حواء، ومن ضلعه كانت حواء

Barr Body, The Witness جسيم بار، الشاهد والبصيرة

جدلية المعنى واللامعنى

Surgical Treatment of Claw Hand (Brand Operation) التدبير الجراحي لليد المخليبية

Mitosis الانقسام الخلوي المتساوي

Nutritional Supplements المتّمات الغذائية، هل هي حقاً مفيدة لأجسامنا؟

Meiosis الانقسام الخلوي المنصف

Vitamin D فيتامين د، ضمانته الشباب الدائم

Vitamin B6 فيتامين ب6، قليله مفيد.. وكثيره ضار جداً

والمهنة.. شهيد، من قصص البطولة والفداء

التقب الأسود والنجم الذي هوى

خلق السماوات والأرض، فرضية الكون السديمي المتصل

Circulating Sweepers الجوّاري الكُنس

عندما ينفصم المجتمع.. لمن تتجملين هيفاء؟  
التصنيع الذاتي لمفصل المرفق Elbow Auto- Arthroplasty



الطوفان الأخير، طوفان بلا سفينة  
كشفت المسثور.. مع الاسم تكون البداية، فتكون الهوية خاتمة الحكاية  
مجتمع الإنسان! أهو اجتماع فطرة، أم اجتماع ضرورة، أم اجتماع مصلحة؟  
عظم الصخرة الهوائي Pneumatic Petrous



٢٠٢٠/١١/١٥