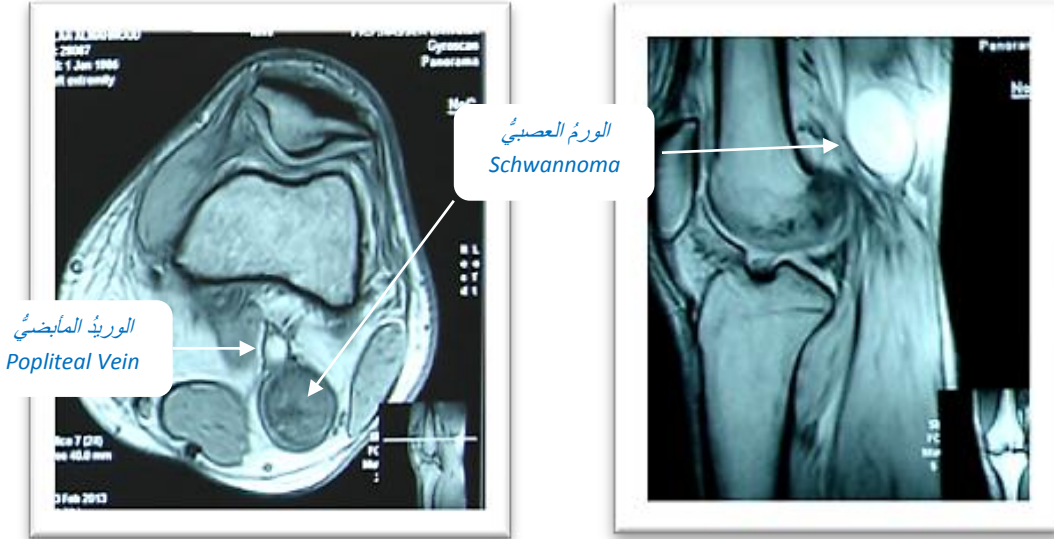


## ورم شوان في العصب الطنبوبي Schwannoma of Tibial Nerve

ورم خلية شوان الـ Schwannoma سليم في الأعم الأغلب. ينشأ الورم من خلية شوان العصبية الـ Schwann Cell. يفضل الورم كسكن له أعصاب العنق والطرفين العلويين على أعصاب الطرفين السفليين. نادراً ما تتوارى هذه الأورام في الحيز خلف البريتوان الـ Retro- Peritoneal Space.

سنعرض تالياً حالة سريريّة لورم خلية شوان. نشأ الورم على حساب العصب الطنبوبي الـ Tibial Nerve في الحفرة المأبضية الـ Popliteal Fossa. المريض شاب في السّابع والعشرين من عمره شكاه منذ أكثر من سبع سنوات من ألم خلف ركبته اليسرى الـ Left Knee. ترافق الألم وتتميلاً في الكعب الـ Heal وأخمص القدم الـ Sole of Foot في الجهة ذاتها؛ انظر الأشكال (1)، (2)، (3)، (4)، (5)، (6).



الشكل (1 - a)

الشكل (1 - b)

### الشكل (1)

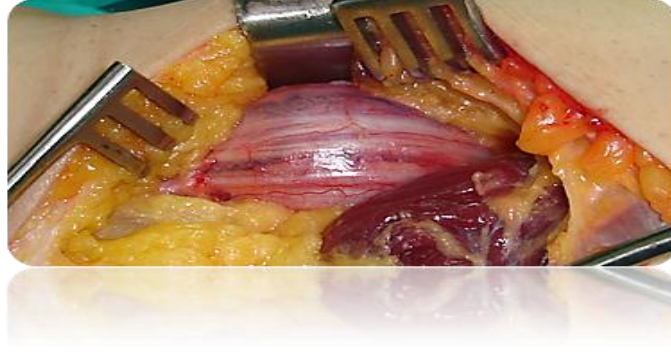التصوير المغناطيسي للحفرة المأبضية اليسرى

MRI of Left Popliteal Fossa

الشكل (1 - a): مقطع محوري الـ Axial Section، يظهر الورم ناقص الإشارة في الزمن الأول، بحدود واضحة،

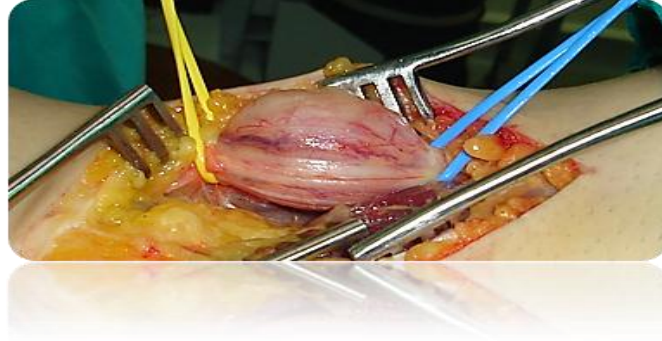
ووثيق الصلة بالوريد المأبضي الـ Popliteal Vein.

الشكل (1 - b): مقطع سهمي الـ Sagittal Section، يظهر الورم زائد الإشارة في الزمن الثاني، ببيضوي الشكل بمحور طولاني.



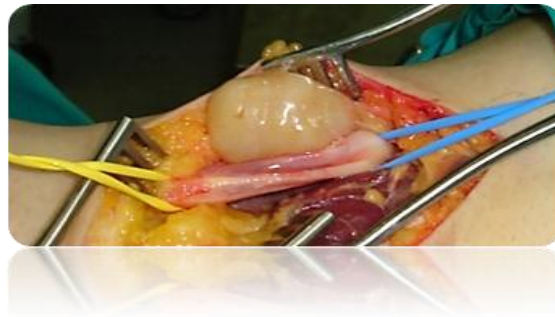الشكل (٢)  
مشاهدة جراحية  
Per- Operative View

يسكن الورم مادة العصب الطَّنوبوي، ويبدو محاطاً بالحزم العصبية من جهاته جميعاً.



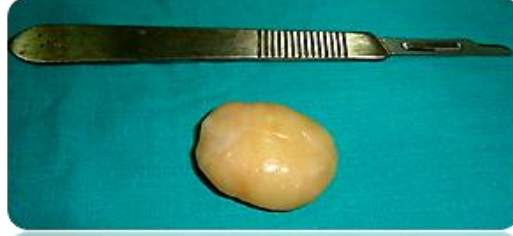الشكل (٣)  
مشاهدة جراحية  
Per- Operative View

أمكن بسهولة عزل الورم عن مجاوراته النسيجية وعن الوريد المأبضي خصوصاً. يظهر الورم بشكله المغزلي وسطحه الناعم. كما يبدو جلياً العصب الطَّنوبوي بقطره الطبيعي عند قطبي المغزل. محور الورم طولاني يوافق اتجاه العصب الأم.



الشكل (٤)  
مشاهدة جراحية  
Per- Operative View

أمكن توليد الورم من رحم العصب الحامل.  
نتوخى الحذر عند شق الغلالة الخارجية للعصب الـ *Epinerve*.  
الحذر، الحذر، عند عزل الورم عن الحزم العصبية السابحة على سطحه. الوسائط المكثرة أساسية في عملنا.



#### الشكل (٥)

#### كتلة الورم بعد الاستئصال الجراحي

#### Per- Operative View

يبدو الورم بعد استئصاله بسطح أملس، قوام مرن، ومظهر شمعي.  
يقيس الورم 3,5X2,5X0,8 سم.

Pathology Report	
Clinical History:	
Specimen Type:	كتلة مستأصلة من العصب القلبي الأيسر
Gross Description:	Received an oval, tan, well-circumscribed mass measuring 3.5x2.5x0.8 cm. One block
Microscopic Description:	Sections show two different patterns, Antoni A and B; "A" composed of spindle cells arranged in a palisading fashion and in an organoid arrangement (Verocay bodies); "B" composed of tumor cells separated by abundant edematous stroma.
Diagnosis:	- Schwannoma. - No malignancy.

#### الشكل (٦)

#### تقرير التشريح المرضي

#### Pathology Report

الورم ورم شوان السليم. يقيس الورم 3,5X2,5X0,8 سم.

### في سياقات أخرى، انصح بقراءة المقالات التالية:

أذيات العصبون المحرك العلوي، الفيزيولوجيا المرضية للأعراض والعلامات السريرية  
Upper Motor Neuron Injuries, Pathophysiology of Symptomatology



هل يفيد التداخل الجراحي الفوري في أذيات نخاع الشوكي ونيل الفرس الرضية؟

-

مقاربة العصب الوركى جراحياً في الناحية الإليوية.. المدخل عبر ألياف العضلة الإليوية العظمى مقابل  
المدخل التقليدي Trans- Gluteal Approach of Sciatic Nerve vs. The Traditional



## Approaches

النقل العصبي، بين مفهوم قاصر وجديد حاضر

The Neural Conduction.. Personal View vs. International View



في النقل العصبي، موجات الضَّغَطِ العاملة

Action Pressure Waves



في النقل العصبي، كمونات العمل

Action Potentials



وظيفة كمونات العمل والتيارات الكهربائية العاملة

Action Electrical Currents



في النقل العصبي، التيارات الكهربائية العاملة

Action Electrical Currents



الأطوار الثلاثة للنقل العصبي

Action Electrical Currents



المستقبلات الحسية، عبقرية الخلق وجمال المخلوق

Action Electrical Currents



النقل في المشابك العصبية

The Neural Conduction in the Synapses



عقدة رانفييه، ضابطة الإيقاع

The Node of Ranvier, The Equalizer



وظائف عقدة رانفييه

The Functions of Node of Ranvier



وظائف عقدة رانفييه، الوظيفة الأولى في ضبط معايير الموجة العاملة

The Functions of Node of Ranvier



وظائف عقدة رانفييه، الوظيفة الثانية في ضبط مسار الموجة العاملة

The Functions of Node of Ranvier



وظائف عقدة رانفييه، الوظيفة الثالثة في توليد كمونات العمل

The Functions of Node of Ranvier



في فقه الأعصاب، الألم أولاً

The Pain is First



في فقه الأعصاب، الشكل.. الضرورة

The Philosophy of Form



تخطيط الأعصاب الكهربائي، بين الحقيقي والموهوم

The Philosophy of Form



الصدمة النخاعية (مفهوم جديد)

The Spinal Shock (Innovated Conception)



أذيات النخاع الشوكي، الأعراض والعلامات السريرية، بحث في آليات الحدوث

The Spinal Injury, The



Symptomatology

الرَّمع

Clonus



اشتداد المنعكس الشوكي

Hyperactive Hyperreflexia



أَسَاعُ بَاحَةِ الْمُنْعَكْسِ الشُّوكِيِّ الْاِشْتِدَادِيِّ Extended Reflex Sector



الاسْتِجَابَةُ ثَنَائِيَّةُ الْجَانِبِ لِلْمُنْعَكْسِ الشُّوكِيِّ الْاِشْتِدَادِيِّ Bilateral Responses



الاسْتِجَابَةُ الْحَرَكِيَّةُ الْعَدِيدَةُ لِلْمُنْعَكْسِ الشُّوكِيِّ Multiple Motor Responses



التَّنَكُّسُ الْفَالِيرِيُّ، يَهَاجِمُ الْمَحَاوِرَ الْعَصَبِيَّةَ الْحَرَكِيَّةَ لِلْعَصَبِ الْمَحِيطِيِّ.. وَيَعْفَى عَنْ مَحَاوِرِهِ الْحَسِّيَّةِ  
Wallerian Degeneration, Attacks the Motor Axons of Injured Nerve and Conserves  
its Sensory Axons



التَّنَكُّسُ الْفَالِيرِيُّ، رُؤْيَةٌ جَدِيدَةٌ (Innovated View) Wallerian Degeneration



التَّجَدُّدُ الْعَصَبِيُّ، رُؤْيَةٌ جَدِيدَةٌ (Innovated View) Neural Regeneration



الْمُنْعَكَسَاتُ الشُّوكِيَّةُ، الْمَفَاهِيمُ الْقَدِيمَةُ Spinal Reflexes, Ancient Conceptions



الْمُنْعَكَسَاتُ الشُّوكِيَّةُ، تَحْدِيثُ الْمَفَاهِيمِ Spinal Reflexes, Innovated Conception



خُلِقَتِ الْمَرْأَةُ مِنْ ضِلْعِ الرَّجُلِ، رَائِعَةُ الْإِيحَاءِ الْفَلَسْفِيِّ وَالْمَجَازِ الْعِلْمِيِّ



الْمَرْأَةُ تَقَرَّرُ جِنْسَ وَلَيْدِهَا، وَالرَّجُلُ يَدْعِي!



الرُّوحُ وَالنَّفْسُ.. عَطِيَّةُ خَالِقٍ وَصَنِيْعُهُ مَخْلُوقٍ



خَلَقَ السَّمَاوَاتِ وَالْأَرْضَ أَكْبَرُ مَنْ خَلَقَ النَّاسَ.. فِي الْمَرَامِيِّ وَالذَّلَالَاتِ



تُفَاحَةُ آدَمَ وَضِلْعُ آدَمَ، وَجِهَانُ لُصُورَةِ الْإِنْسَانِ.



حَمَوَاءُ.. هَذِهِ



سَفِينَةُ نُوحٍ، طُوقُ نَجَاةٍ لَا مَعْرَاجَ خِلَاصٍ



الْمَصْبَاحُ الْكَهْرِبَائِيُّ، بَيْنَ التَّجْرِيدِ وَالتَّنْفِيذِ رِحْلَةُ أَلْفِ عَامٍ



هَكَذَا تَكَلَّمَ إِبْرَاهِيمُ الْخَلِيلِ



فَقَهُ الْحَضَارَاتِ، بَيْنَ قُوَّةِ الْفِكْرِ وَفِكْرِ الْقُوَّةِ



الْعِدَّةُ وَعِلَّةُ الْاِخْتِلَافِ بَيْنَ مُطْلَقَةٍ وَأَرْمَلَةٍ ذَوَاتِي عَفَافٍ



تَعَدَّدُ الزَّوْجَاتِ وَمَلِكُ الْيَمِينِ.. الْمَنْسُوحُ الْأَجَلُ



التَّقْبُ الْأَسْوَدُ، وَفَرْضِيَّةُ النَّجْمِ السَّاقِطِ



جُسيمُ بار ، مفتاحُ أحجية الخلق



صبيُّ أم بنتٌ، الأمُ تُقرُّ!



القدمُ الهابطة، حالةٌ سريريةٌ



خلقُ حواءَ من ضلعِ آدمَ، حقيقةٌ أم أسطورةٌ؟



شللُ الضَّفيرة العَضديةِ الولاديِّ *Obstetrical Brachial Plexus Palsy*



الأذْيَاتُ الرَّضِيَّةُ للأعصابِ المحيطةِ (١) التَّشريحُ الوصفيُّ والوظيفيُّ



الأذْيَاتُ الرَّضِيَّةُ للأعصابِ المحيطةِ (٢) تقيُّمُ الأذْيَةِ العصبيةِ



الأذْيَاتُ الرَّضِيَّةُ للأعصابِ المحيطةِ (٣) التَّنْديبُ والإصلاحُ الجراحيُّ



الأذْيَاتُ الرَّضِيَّةُ للأعصابِ المحيطةِ (٤) تصنيفُ الأذْيَةِ العصبيةِ



قوسُ العَضلةِ الكائبةِ المُدَوِّرةِ *Pronator Teres Muscle Arcade*



شبيهُ رباطِ *Struthers-like Ligament* ...*Struthers*



عمليَّاتُ النَّقْلِ الوتريةِ في تنْديبِ شللِ العَصَبِ الكعبريِّ *Tendon Transfers for Radial Palsy*



من يُقرُّ جنسَ الوليدِ (مُختصرٌ)



ثالوثُ الذِّكاءِ.. زادُ مسافرٍ! الذِّكاءُ الفطريُّ، الإنسانيُّ، والاصطناعيُّ.. بحثٌ في الصِّفاتِ والمآلاتِ



المعادلاتُ الصِّفريَّةُ.. الحداثَةُ، مالها وما عليها



متلازمة العَصَبِ بينِ العظامِ الخافِيِ *Posterior Interosseous Nerve Syndrome*



المُنْعَكْسُ الشُّوكِيُّ، فيزيولوجيا جديدةٌ *Spinal Reflex, Innovated Physiology*



المُنْعَكْسُ الشُّوكِيُّ الاِشْتِداديُّ، في الفيزيولوجيا المرضيةِ *Hyperreflex, Innovated Pathophysiology*



المُنْعَكْسُ الشُّوكِيُّ الاِشْتِداديُّ (١)، الفيزيولوجيا المرضيةُ لقوَّةِ المنعكسِ *Hyperreflexia,*



*Pathophysiology of Hyperactive Hyperreflex*

المُنْعَكْسُ الشُّوكِيُّ الاِشْتِداديُّ (٢)، الفيزيولوجيا المرضيةُ للاستجابة ثنائِيَّةِ الجانبِ للمنعكسِ



*Hyperreflexia, Pathophysiology of Bilateral- Response Hyperreflex*

المُنْعَكْسُ الشُّوكِيُّ الاِشْتِداديُّ (٣)، الفيزيولوجيا المرضيةُ لِاتِّساعِ ساحةِ العملِ *Extended Hyperreflex,*



*Pathophysiology*

المُنْعَكِسُ الشَّوْكِيُّ الاِشْتِدَادِيُّ (٤)، الفيزيولوجيا المرضية للمنعكس عديد الاستجابة الحركية  
Hyperreflexia, Pathophysiology of Multi-Response hyperreflex



الرَّمْع (١)، الفرضية الأولى في الفيزيولوجيا المرضية



الرَّمْع (٢)، الفرضية الثانية في الفيزيولوجيا المرضية



خلق آدم وخلق حواء، ومن ضلعه كانت حواء Adam & Eve, Adam's Rib



جسيم بار، الشاهد والبصيرة Barr Body, The Witness



جدلية المعنى واللامعنى



التدبير الجراحي لليد المخالبية (Brand Operation) Surgical Treatment of Claw Hand



الانقسام الخلوي المتساوي الـ Mitosis



المادة الصبغية، الصبغي، الجسم الصبغي الـ Chromatin, Chromatid, Chromosome



المتممات الغذائية الـ Nutritional Supplements، هل هي حقاً مفيدة لأجسامنا؟



الانقسام الخلوي المنصف الـ Meiosis



فيتامين د Vitamin D، ضمانته الشباب الدائم



فيتامين ب6 Vitamin B6، قليلة مفيدة.. وكثيره ضار جداً



والمهنة.. شهيد، من قصص البطولة والفداء



التقب الأسود والنجم الذي هوى



خلق السماوات والأرض، فرضية الكون السديمي المتصل



الجواري الكُنس الـ Circulating Sweepers



عندما ينقسم المجتمع.. لمن تتحملين هيفاء؟



التصنيع الذاتي لمفصل المرفق Elbow Auto- Arthroplasty



الطوفان الأخير، طوفان بلا سفينة



كشفتُ المسثور.. مع الاسم تكون البداية، فتكون الهوية خاتمة الحكاية



مجتمع الإنسان! أهو اجتماع فطرة، أم اجتماع ضرورة، أم اجتماع مصلحة؟



عظم الصخرة الهوائي Pneumatic Petrous



Congenital Bilateral Ulnar Nerve Dislocation خلع ولادئ ثنائي الجانب للعصب الزندي



حقيقتان لا تقبل بهن حواء



إنتاج البويضات غير الملقحات Oocytegenesis



إنتاج اللطاف الـ Spermatogenesis



أم البنات، حقيقة هي أم هي محض ثراهات!؟



أم البنين! حقيقة لطالما ظننتها من هفوات الأولين



غلبة البنات، حواء هذه تلد كثير بنات وقليل بنين



غلبة البنين، حواء هذه تلد كثير بنين وقليل بنات



ولا أنفي عنها العدل أحياناً! حواء هذه يكافئ عدي بنينا عدي بنياتها



المغنيزيوم بان العظام! يدعم وظيفة الكالسيوم، ولا يطبق مشاركته



لأدم فعل التمكين، وحواء حفظ التكوين!



هديان المفاهيم (1): هديان الاقتصاد



المغنيزيوم (2)، معلومات لا غنى عنها



معالجة تناذر العضلة الكمثرية بحقن الكورتيزون (مقاربة شخصية)



Piriformis Muscle Injection (Personal Approach)

معالجة تناذر العضلة الكمثرية بحقن الكورتيزون (مقاربة شخصية) (عرض مؤسس)



Piriformis Muscle Injection (Personal Approach)

فيروس كورونا المستجد... من بعد السلوك، عينه على الصفات



هديان المفاهيم (2): هديان الليل والنهار



كادت المرأة أن تلد أخاها، قول صحيح لكن بنكهة عربية



متلازمة التعب المزمن Fibromyalgia





طفل الأنوب، ليس أفضل الممكن



الحروب العبيثة.. عذاب دائم أم امتحان مُستدام؟



العقل القياس والعقل المُجرد.. في القياس قصور، وفي التجريد وصول



الذنب المنفرد، حين يصبح التوحد مفازة لا محض قرار!



علاج الإصبع القافزة الـ Trigger Finger بحقن الكورتيزون موضعياً



وحش فرانكشتاين الجديد.. القديم نكب الأرض وما يزال، وأما الجديد فمنكوبه أنت أساساً أيها الإنسان!



اليُد المخبئية، الإصلاح الجراحي (عملية براند) (Claw Hand (Brand Operation)



ساعة بريد حقيقيون.. لا هواة ترحال وهجرة



فيروس كورونا المُستجد (كوفيد-19): من بعد السلوك، عينه على الصفات



علامة هوفمان Hoffman Sign



الأسطورة الحقيقية الهرمة.. شمشون الحكاية، وسيزيف الإنسان



التنكس الفاليري التالي للأذية العصبية، وعملية التجديد العصبي



التصلب اللويحي المتعدد: العلاقة السببية، بين التيار الغلفاني والتصلب اللويحي المتعدد؟



الورم الوعائي في الكبد: الاستئصال الجراحي الإسعافي لورم وعائي كبدي عرطل بسبب نزف داخل كتلة الورم



متلازمة العضلة الكائبة المدورة Pronator Teres Muscle Syndrome



أذيات ذيل الفرس الرضائية، مقارنة جراحية جديدة



Traumatic Injuries of Cauda Equina, New Surgical Approach

الشلل الرباعي.. موجبات وأهداف العلاج الجراحي.. التطورات التالية للجراحة- مقارنة سريرية وشعاعية



تضاعف اليد والزند Ulnar Dimelia or Mirror Hand



متلازمة نفق الرسغ تنهي التزامها بقطع تام للعصب المتوسط



٢٠١٤/٩/٢٩

حدث بتاريخ ٢٠٢١/١٢/٥