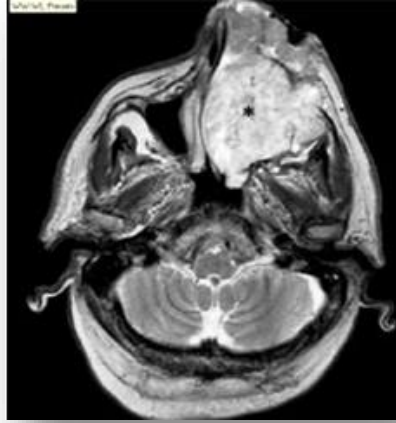


ترميم الوجه باستخدام الشريحة الشظوية الحرة المركبة (الشريحة العظمية- العضلية- اللفافية- الجلدية الموعاة)* Face Reconstruction Using Composite Free Fibula Flap

لمزيد من المعلومات عن الشريحة الشظوية تشريحاً وقطافاً وكذلك زرعاً، انقر على هذا الرابط.

نادراً ما يقف الجراح مذهولاً أمام حالة سريرية، فقد اعتادت عيناه رؤية الغريب غير المحتمل. لكني لا أخفي
آني ذهلت عند رؤية السيد (أ.ق). كما راعني ما قد تنتهي إليه حياة أحننا إذا ما غاب المنطق.

بدأت القصة عام ١٩٩٦ بظهور ورم جلدي خبيث قاعدي الخلايا على الجدار الجانبي الأيسر
للأنف. تم استئصال الورم لثلاث مرات وبأزمنة متباعدة. نكس الورم بعدها جميعاً بسبب قصور
عمليات الاستئصال الجراحي وبقاء الورم في حواف الاستئصال الجراحي في كل مرة. آخر
العمليات الجراحية كانت عام ٢٠١١. حينها، كان الورم قد انتشر إلى الجيب الفكي الأيسر مائلاً
كذلك الحفرة الأنفية اليسرى ومُرتشحاً في قاعدة الحجاج الأيسر. تم استئصال البنى المصابة
جميعها، لكن بحواف مُصابة أيضاً؛ انظر الشكل (١).

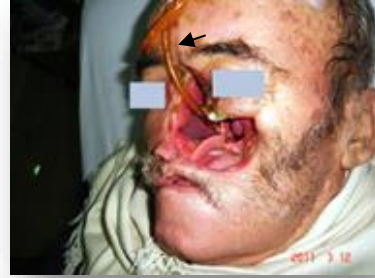
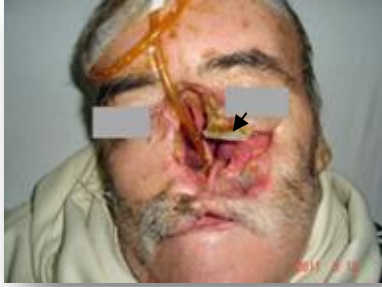
الشكل (١)

صورة بجهاز الرنين المغناطيسي (MRI)- مقطع أفقي
يُظهر كتلة الورم (*) شاغلة الجيب الفكي والمنخر في الجهة اليسرى،
وتمتد حتى البلعوم الأنفي.

مُشاهداتٌ ما قبلَ العملِ الجراحيّ:

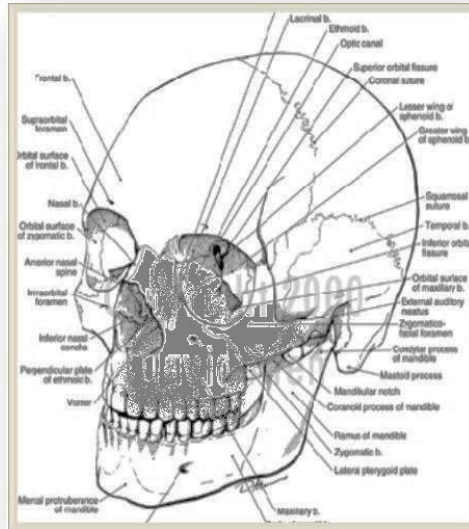
جاءنا المريضُ وهو على الهيئة التّالية: غيابُ تامٌّ للأنفِ، مع النّصفِ الأيسرِ مِنَ الفكِّ العلويّ، والنّصفِ الأيسرِ للحنكِ الصّلب، وأرضيّة الحجاج الأيسر، وللجلد المُغطّي لهذه البنى. وُضع أنبوبٌ معدنيٌّ للتّغذية. كما وجدنا صفيحةً سيليكون لدعم مقلّة العين اليسرى تعويضاً عن الصّياغ المادّي في أرضيّة الحجاج؛ انظر الشّكلين (٢) و(٣).



الشّكل (٢)

مشاهدة سريريّة ما قبل الجراحة

يظهر الصّياغ المادّي في البنى الخارجيّة. يشير السّهم الأسود في الصّورة اليسرى إلى الأنبوب المعدنيّ، وفي اليمنى إلى صفيحة السيليكون الموضوعة دون تثبيت في محاولة منها لمنع هبوط العين اليسرى.



الشّكل (٣)

رسم تمثيليّ للججمة

تشير المنطقة الظّليئة إلى البنى العظميّة المُستأصلة جراحياً؛ عظم الأنف، الفكّ العلويّ الأيسر، جزء من العظم الوجني، كامل أرضيّة الحجاج، الحنك الصّلب وهذا الأخير غير ظاهر في الرّسم.

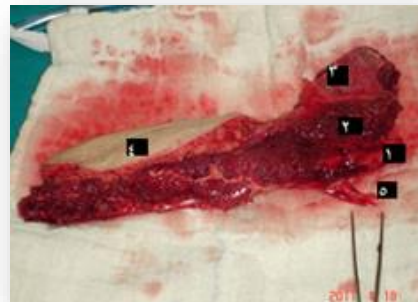
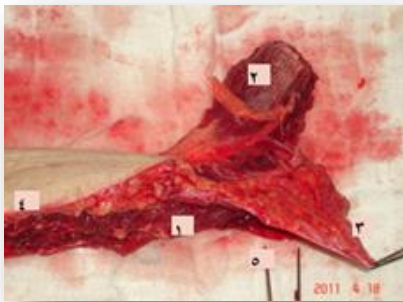
(من الأرشيف الخاصّ)

يعدّ التّحقّق شعاعياً من حجم الورم وامتداداته، تقرّر التّداخلُ الجراحيّ للأهداف التّالية:

- ✓ استئصال الورم وصولاً لحوافّ استئصال حرّة خالية من الارتشاح الورميّ وذلك بالاستعانة بالـ Frozen Section أثناء العمل الجراحيّ؛
- ✓ تصنيع القوس السنيّة العلويّة اليسرى؛
- ✓ تصنيع الأنف. وتحديدًا، إيجاد الأساس العظميّ تمهيداً لعملية التّصنيع النّهائيّة في زمن ثانٍ ربّما؛
- ✓ تصنيع أُرضيّة الحجاج؛
- ✓ فصلّ الأجواف (الحجاجي، الأنفي، الفموي) عن بعضها البعض؛
- ✓ تأمين التّغطية الجلديّة لكلّ ما سبق.

اختيرت الشريحة الشظويّة الحرّة رباعيّة التكوين (عظميّة- عضليّة- لفاقيّة- جديّة) لتحقيق الأهداف الموضوعّة، وذلك للأسباب التّالية:

- ✚ توفر الشريحة الشظويّة الموعاة قطعاً عظميّة بطول مناسب (٢٠ سم في حالتنا) لتصنيع كلّ من القوس السنيّة العلويّة اليسرى والأنف العظميّ على حدّ سواء؛
- ✚ يمكن للشريحة العضليّة الموعاة (وقد اختيرت العضلتان الشظويّتان الطويلة والقصيرة) أن تملأ الجيب الفكيّ الأيسر. وهي تقبّل بذلك خدمة ثلاثيّة الأبعاد؛ الدّع لأُرضيّة الحجاج المُستحدثة في الأعلى، والإعاضة عن سقف الحنك الصّلب بآخر عضليّ في الأسفل، وأخيراً الفصل بين الأجواف الثلاثة (الفمويّ، الحجاجي، الأنفي) عن بعضها البعض؛
- ✚ تسمح الشريحة اللفاقيّة بتشكيل سرير داعم لكرة العين من الأسفل. كما وتعمل على إحكام عزل العين عن جوف الفكّ العلويّ؛
- ✚ تسمح الشريحة الجلديّة الموعاة (١٠ X ١٠ سم) بالتّغطية الجلديّة المناسبة؛
- ✚ تسمح السويقة الوعائيّة الشظويّة المغذيّة لكلّ المكونات المذكورة أعلاه بمفاغرة وعائيّة مجهرية آمنة شريانيّة ووريديّة، لاسيّما إذا ما عرفنا أنّ مريضنا يبلغ من العمر الـ ٦٥ عاماً ومصابّ بارْتفاع التّوتر الشريانيّ انظر الشكّلين (٤) و(٥):



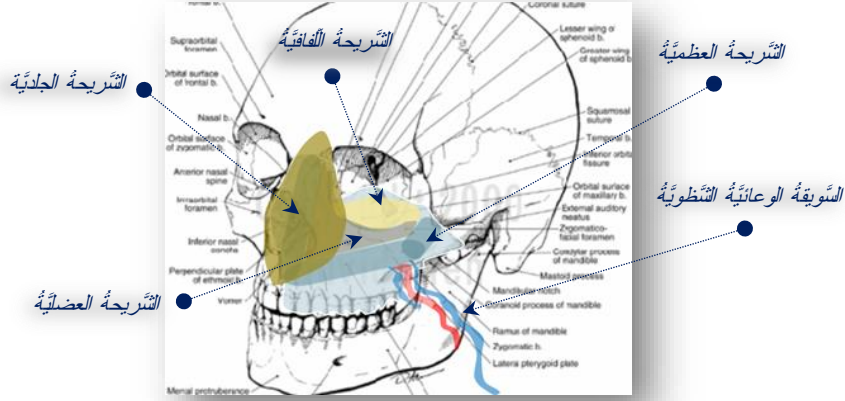
الشكّل (٤)

مشاهدة جراحية

شريحة شظويّة مركّبة (عظميّة- عضليّة- لفاقيّة- جديّة).

١ - عظم الشظيّة الـ Fibula Component. ٢ - الشريحة العضليّة الـ Muscular Component (الشظويّتان)

الطويلة والقصيرة). ٣- الشريجة اللفافية الـ Fascial Component. ٤- الشريجة الجلدية الـ Skin Paddle. ٥- السويقة الوعائية الـ Vascular Pedicle (الشريان الشطوي والوريدان المرافقان).

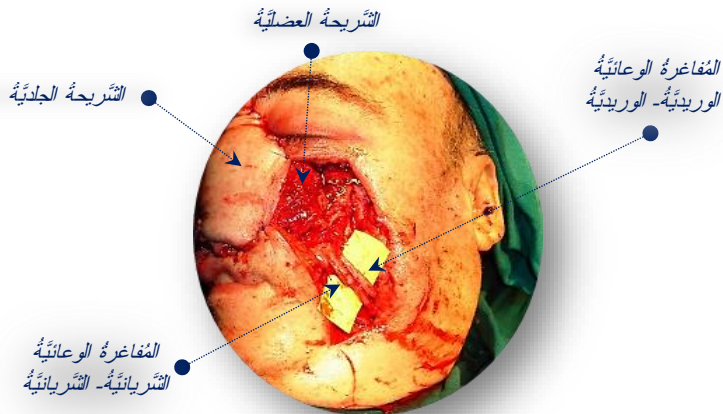


الشكل (٥)
مخطّط تمثيلي للجمجمة وللشريجة الشطوية في مكانها النهائي

١- الشريجة العظمية ٢- الشريجة العضلية ٣- الشريجة اللفافية ٤- الشريجة الجلدية ٥- السويقة الوعائية الشطوية

(من الأرشيف الخاص)

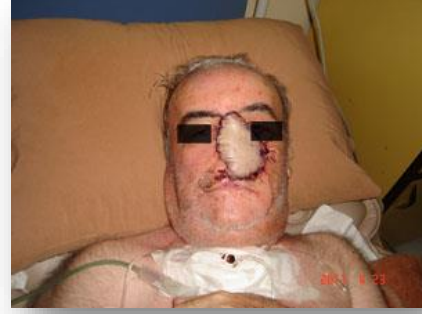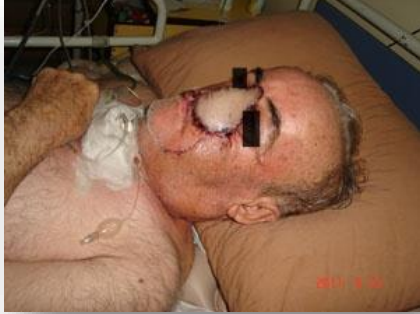جراحياً بدا الشريان الوجهي الأيسر صغير القطر مقارنة مع قطر شريان الشريجة الشطوية (بنسبة ٢/١). كما بدت الأوردة المرافقة للشريان الوجهي مُتليفة مما اضطرنا إلى اللجوء إلى طعم من الصّافن الأنسي بطول ١٥ سم تقريباً لتأمين العود الوريدي للشريجة إلى الوريد الوداجي السطحي؛ انظر الشكلين (٥) و(٦).



الشكل (٦)
المفاعر الوعائية








المفاعة الشريانية نهائية- نهائية مباشرة بين شريان الشريجة والشريان الوجهي (الى اليمين).
المفاعة الوريدية نهائية- نهائية غير مباشرة بين أحد الأوردة المرافقة للشريان الشطوي والوريد الوداجي السطحي

بوساطة طعم من الوريد الصافن الأنسي مُدَّ عبرَ قناة تحت الجلد (إلى اليسار).
الشَّرِيحَةُ المُرَكَّبَةُ في مكانها النَّهائِي.



الشَّكْل (٧)
في اليوم الخامس بعد العمل الجراحي.
(الشَّرِيحَةُ الجَلْدِيَّةُ دافئةٌ لكنْ مع امتلاءٍ شعريٍّ بطيء).
(من الأرشيف الخاص)

في سياقاتٍ أخرى، أنصحُ بقراءة المقالاتِ التَّالِيَةِ:

- [تصنيفُ إبهام اليد باستخدام الإصبع الثَّانِيَةِ للقدم](#) 
Thumb Reconstruction Using Microvascular Second Toe to Thumb Transfer
- [أذْيَاتُ العصبونِ المُحرِّكِ العُلويِّ، الفيزيولوجيا المرضيةُ للأعراض والعلاماتِ السَّريريَّةِ](#) 
Upper Motor Neuron Injuries, Pathophysiology of Symptomatology
- [في الأذْيَاتِ الرُّضِيَّةِ لِلنَّخَاعِ الشُّوكِيِّ، خبايا الكيسِ السُّحائيِّ.. كثيرٌ ما طَبَّعَ وقلَّيْها عَصِيٌّ على الإِصلاحِ الجراحيِّ](#) 
Surgical Treatments of Traumatic Injuries of the Spine
- [مقارِبَةُ العصبِ الوركِيِّ جراحياً في النَّاحِيَةِ الإِليويَّةِ.. المدخلُ غيرَ أليافِ العَضَلَةِ الإِليويَّةِ العظمى مقابلَ المدخلِ التَّقْلِيدِيِّ](#) 
Trans- Gluteal Approach of Sciatic Nerve vs. The Traditional Approaches
- [النقل العصبِيّ، بين مفهوم قاصرٍ وجديدٍ حاضرٍ](#) 
The Neural Conduction.. Personal View vs. International View
- [في النقل العصبِيّ، موجاتُ الضَّغَطِ العامَّةِ](#) 
Action Pressure Waves
- [في النقل العصبِيّ، كموناتُ العملِ](#) 
Action Potentials

وظيفة كمونات العمل والتيارات الكهربية العاملة



Action Electrical Currents في النقل العصبي، التيارات الكهربية العاملة



الأطوار الثلاثة للنقل العصبي



المستقبلات الحسية، عبقرية الخلق وجمال المخلوق



The Neural Conduction in the Synapses النقل في المشابك العصبية



The Node of Ranvier, The Equalizer عقدة رانفييه، ضابطة الإيقاع



The Functions of Node of Ranvier وظائف عقدة رانفييه



وظائف عقدة رانفييه، الوظيفة الأولى في ضبط معايير الموجة العاملة



وظائف عقدة رانفييه، الوظيفة الثانية في ضبط مسار الموجة العاملة



وظائف عقدة رانفييه، الوظيفة الثالثة في توليد كمونات العمل



The Pain is First في فقه الأعصاب، الألم أولاً



The Philosophy of Form في فقه الأعصاب، الشكل ضرورة



تخطيط الأعصاب الكهربائي، بين الحقيقي والموهوم



The Spinal Shock (Innovated Conception) الصدمة النخاعية (مفهوم جديد)



The Spinal Injury, أذيات النخاع الشوكي، الأعراض والعلامات السريرية، بحث في آليات الحدوث



The Symptomatology

Clonus الترمع



Hyperactive Hyperreflexia اشتداد المنعكس الشوكي



Extended Reflex Sector اتساع باحة المنعكس الشوكي الاشتدادي



Bilateral Responses الاستجابة ثنائية الجانب للمنعكس الشوكي الاشتدادي



Multiple Motor Responses الاستجابة الحركية العديدة للمنعكس الشوكي



Wallerian Degeneration, Attacks the Motor Axons of Injured Nerve and Conserves التنكس الفاليري، يهاجم المحاور العصبية الحركية للعصب المحيطي.. ويعف عن محاوره الحسية



its Sensory Axons

Wallerian Degeneration (Innovated View) النَّكْسُ الفاليري، رؤية جديدة



Neural Regeneration (Innovated View) النَّجْدُ العصبِي، رؤية جديدة



Spinal Reflexes, Ancient Conceptions المنعكسات الشوكيَّة، المفاهيم القديمة



Spinal Reflexes, Innovated Conception المنعكسات الشوكيَّة، تحديث المفاهيم



خُلقتِ المرأة من ضلع الرِّجل، رائعة الإيحاء الفلسفي والمجاز العلمي



المرأة تقرُّ جنسَ ولبيها، والرِّجل يدعى!



الرُّوح والنَّفْس.. عطية خالق وصنيعه مخلوق



خلق السَّموات والأرض أكبر من خلق النَّاس.. في المرامي والدلالات



نُفحة آدم وضلع آدم، وجهان لصورة الإنسان.



حــواء.. هذه



سفينة نوح، طوق نجاة لا معراج خلاص



المصباح الكهربائي، بين التجريد والتَّنفيد رحلة ألف عام



هكذا تكلم ابراهيم الخليل



فقه الحضارات، بين قوَّة الفكر وفكر القوَّة



العُدَّة وعلة الاختلاف بين مُطلقة وأرملة ذواتي عفاف



تعدُّ الزَّوجات وملك اليمين.. المنسوخ الأجل



الثَّقب الأسود، وفر ضيئة النجم الساقط



جسيم بار، مفتاح أحجية الخلق



صبي أم بنت، الأم تُقرُّ!



القدم الهابطة، حالة سريريَّة



خلق حواء من ضلع آدم، حقيقة أم أسطورة؟



شلل الصَّفيرة العضديَّة الولادي Obstetrical Brachial Plexus Palsy



الأذيات الرَضِيَّةُ للأعصاب المحيطيَّة (١) التَّشريحُ الوصفيُّ والوظيفيُّ 

الأذيات الرَضِيَّةُ للأعصاب المحيطيَّة (٢) تقييمُ الأذية العصبية 

الأذيات الرَضِيَّةُ للأعصاب المحيطيَّة (٣) التَّديبُ والإصلاحُ الجراحيُّ 

الأذيات الرَضِيَّةُ للأعصاب المحيطيَّة (٤) تصنيفُ الأذية العصبية 

قوس العَضَلَةِ الكَاتِبَةِ المُدَوَّرَةِ Pronator Teres Muscle Arcade 

شبيهُ رباطِ Struthers-like Ligament ...Struthers 

عمليَّاتُ النَّقْلِ الوترِيِّ في تديبِ شللِ العَصَبِ الكعبرِيِّ Tendon Transfers for Radial Palsy 

من يُفَرِّقُ جنسَ الوليدِ (مُختَصِرٌ) 

ثالوثُ الذِّكَاةِ.. زادُ مسافر! الذِّكَاةُ الفطريُّ، الإنسانيُّ، والاصطناعيُّ.. بحثٌ في الصِّفاتِ والمآلاتِ 

المعادلاتُ الصِّفْرِيَّةُ.. الحداثَةُ، مالها وما عليها 

متلازمة العَصَبِ بين العِظامِ الخلفيِّ Posterior Interosseous Nerve Syndrome 

المُنْعَكِسُ الشُّوكِيُّ، فيزيولوجيا جديدةٌ Spinal Reflex, Innovated Physiology 

المُنْعَكِسُ الشُّوكِيُّ الاِشْتِدَادِيُّ، في الفيزيولوجيا المرضيَّةِ Hyperreflex, Innovated Pathophysiology 

المُنْعَكِسُ الشُّوكِيُّ الاِشْتِدَادِيُّ (١)، الفيزيولوجيا المرضيَّةُ لِقُوَّةِ المُنْعَكِسِ Hyperreflexia, 

Pathophysiology of Hyperactive Hyperreflex

المُنْعَكِسُ الشُّوكِيُّ الاِشْتِدَادِيُّ (٢)، الفيزيولوجيا المرضيَّةُ للاستجابة ثنائيَّة الجانب للمنعكس 

Hyperreflexia, Pathophysiology of Bilateral- Response Hyperreflex

المُنْعَكِسُ الشُّوكِيُّ الاِشْتِدَادِيُّ (٣)، الفيزيولوجيا المرضيَّةُ لانتِباعِ ساحةِ العملِ Extended Hyperreflex, 

Pathophysiology

المُنْعَكِسُ الشُّوكِيُّ الاِشْتِدَادِيُّ (٤)، الفيزيولوجيا المرضيَّةُ للمنعكسِ عديدِ الاستجابة الحركيَّةِ 

Hyperreflexia, Pathophysiology of Multi-Response hyperreflex

الرَّمْعُ (١)، الفرضيَّةُ الأولى في الفيزيولوجيا المرضيَّةِ 

الرَّمْعُ (٢)، الفرضيَّةُ الثَّانِيَّةُ في الفيزيولوجيا المرضيَّةِ 

خلقُ آدمَ وخلقُ حوَّاءَ، ومن ضلعه كانت حوَّاءُ Adam & Eve, Adam's Rib 

جسيمُ بار، الشَّاهدُ والبصيرَةُ Barr Body, The Witness 

جدلية المعنى واللامعنى



Surgical Treatment of Claw Hand (Brand Operation) التَّديبُ الجِراحيُّ لليدِ المِخْلبيَّة



Mitosis الانقسامُ الخلويُّ المُتساوي الـ



Chromatin, Chromatid, Chromosome المادَّة الصِّبغِيَّة، الصِّبغِيُّ، الجِسْمُ الصِّبغِيُّ الـ



Nutritional Supplements، هل هي حقاً مفيدةٌ لأجسامنا؟



Meiosis الانقسامُ الخلويُّ المُنصف الـ



Vitamin D، ضمانَةُ الشَّبَابِ الدَّائم



Vitamin B6، قَليلُهُ مفيدٌ.. وكثيرُهُ ضارٌّ جدًّا



والمهنة.. شهيدٌ، من قصصِ البطولةِ والفداء



الثَّقْبُ الأسودُ والنَّجْمُ الَّذِي هوى



خلقُ السَّمَاوَاتِ والأَرْضِ، فرضِيَّةُ الكونِ السِّدِّيميِّ المُتَّصل



Circulating Sweepers الجوازيُّ الكُنَّسُ الـ



عندما ينفصمُ المجتمعُ.. لمن تتجملين هيفاء؟



Elbow Auto- Arthroplasty التَّصْنِيعُ الذَّاتيُّ لمفصَلِ المرفقِ



الطُّوفانُ الأخيرُ، طوفانُ بلا سفينة



كشَفُ المُسْتور.. معَ الاسمِ تُكونُ البِدائيةُ، فتكونُ الهَوِيَّةُ خاتمةَ الحكايةِ



مُجتمعُ الإنسان! اجتماعُ فطرة، أم اجتماعُ ضرورة، أم اجتماعُ مصلحة؟



Pneumatic Petrous عَظْمُ الصَّخْرَةِ الهوائِيَّة



Congenital Bilateral Ulnar Nerve Dislocation خَلَعٌ ولادِيٌّ ثنائِيٌّ الجانِبِ للعَصَبِ الزَّنْدِيِّ



حقيقتان لا تقبلُ بهنَّ حواءُ



Oocytogenesis إنتاجُ البويضاتِ غيرِ المُلقَّحاتِ الـ



Spermatogenesis إنتاجُ التَّطافِ الـ



أُمُّ الْبِنَاتِ، حَقِيقَةٌ هِيَ أُمُّ هِيَ مُحَضُّ تُرَاهَاتِ؟!!



أُمُّ الْبِنِينَ! حَقِيقَةٌ لَطَالَمَا ظَنَنْتُهَا مِنْ هَفَوَاتِ الْأَوْلِينَ



غَلْبَةُ الْبِنَاتِ، حَوَاءٌ هَذِهِ تَلِدُ كَثِيرَ بِنَاتٍ وَقَلِيلَ بَنِينَ



غَلْبَةُ الْبَنِينَ، حَوَاءٌ هَذِهِ تَلِدُ كَثِيرَ بَنِينَ وَقَلِيلَ بِنَاتٍ



وَلَا أَنْفَى عَنْهَا الْعَدْلَ أَحْيَانًا! حَوَاءٌ هَذِهِ يَكْفِيُ عَدِيدُ بَنِيهَا عَدِيدَ بُنَيَاتِهَا



الْمَعْنِيزِ يَوْمَ بَانَ لِلْعِظَامِ! يَدْعُمُ وَظِيفَةُ الْكَالْسِيَوْمِ، وَلَا يَطْبِيقُ مِشَارَ كَتِّهِ



لَأَدَمُ فَعَلَ التَّمَكِينَ، وَلِحَوَاءَ حَفْظَ التَّكْوِينِ!



هَدْيَانُ الْمَفَاهِيمِ (١): هَدْيَانُ الْاِقْتِصَادِ



الْمَعْنِيزِ يَوْمَ (٢)، مَعْلُومَاتٌ لَا غِنَى عَنْهَا



مُعَالَجَةُ تَنَازُرِ الْعِضَلَةِ الْكَمْثَرِيَّةِ بِحَقْنِ الْكُورْتِيزُونِ (مَقَارِبَةٌ شَخْصِيَّةٌ)

Piriformis Muscle Injection (Personal Approach)



مُعَالَجَةُ تَنَازُرِ الْعِضَلَةِ الْكَمْثَرِيَّةِ بِحَقْنِ الْكُورْتِيزُونِ (مَقَارِبَةٌ شَخْصِيَّةٌ) (عَرْضُ مَوْسَعٍ)

Piriformis Muscle Injection (Personal Approach)



فَيْرِوسُ كُورُونَا الْمُسْتَجِدُّ.. مِنْ بَعْدِ السَّلُوكِ، عَيْنُهُ عَلَى الصِّفَاتِ



هَدْيَانُ الْمَفَاهِيمِ (٢): هَدْيَانُ اللَّيْلِ وَالنَّهَارِ



كَادَتِ الْمَرْأَةُ أَنْ تَلِدَ أَخَاهَا، قَوْلٌ صَحِيحٌ لَكِنْ بِنَكْهَةٍ عَرَبِيَّةٍ



مِتْلَازِمَةُ التَّعَبِ الْمَزْمَنِ Fibromyalgia



طِفْلُ الْأَنْبُوبِ، لَيْسَ أَفْضَلَ الْمُمْكِنِ



الْحُرُوبُ الْعَبَثِيَّةُ.. عَذَابٌ دَائِمٌ أَمْ اِمْتِحَانٌ مُسْتَدَامٌ؟



الْعَقْلُ الْقَيَّاسُ وَالْعَقْلُ الْمُجَرَّدُ.. فِي الْقِيَاسِ قِصُورٌ، وَفِي التَّجْرِيدِ وَصُولٌ



الدَّبُّبُ الْمُنْفَرِدُ، حَيْثُ يُصْبِحُ التَّوَحُّدُ مَفَازَةً لَا مُحَضَّ قَرَارٍ!



عِلَاجُ الْإِصْبَعِ الْقَافِزَةِ الـ Trigger Finger بِحَقْنِ الْكُورْتِيزُونِ مَوْضِعِيًّا



وَحِشٌّ فَرَانِكْشَتَايِنِ الْجَدِيدِ.. الْقَدِيمِ نَكَبَ الْأَرْضِ وَمَا يَزَالُ، وَأَمَّا الْجَدِيدُ فَمَنْكُوبُهُ أَنْتَ أَسَاسًا أُيُّهَا الْإِنْسَانُ!



اليدُ المخليبيَّة، الإصلاحُ الجراحيُّ (عمليةُ براند) (Claw Hand (Brand Operation))



ساعةُ بريدِ حقيقيُّون.. لا هواةُ ترحالٍ وهجرة



فيروسُ كورونا المُستجدُّ (كوفيد -19): منَ بعدِ السلوكِ، عيُّهُ على الصِّفاتِ



علامةُ هوفمان Hoffman Sign



الأسطورةُ الحقيقتُ الهرمةُ.. شمشونُ الحكايةُ، وسيزيفُ الإنسانُ



التَّنكُّسُ الفاليريُّ التَّاليُّ للأذنيَّة العصبيةُ، وعمليةُ التَّجْدُدِ العصبيةُ



التَّصلُّبُ اللُّويحيُّ المُتعدِّدُ: العلاقةُ السببيةُ، بينَ التَّيارِ الغلفانيِّ والتَّصلُّبِ اللُّويحيِّ المُتعدِّدِ؟



الورمُ الوريانيُّ في الكبدِ: الاستئصالُ الجراحيُّ الإسعافيُّ لورمٍ وعائِي كبدِي عرطلٍ بسببِ نزفٍ داخلٍ
كتلةُ الورمِ



متلازمةُ العضلةِ الكائبةِ المدورةِ Pronator Teres Muscle Syndrome



أذيَّاتُ ذيلِ الفرسِ الرَضِيَّة، مقارنةً جراحيةً جديدةً



Traumatic Injuries of Cauda Equina, New Surgical Approach

الشَّلَلُ الرُّباعيُّ.. موجباتُ وأهدافُ العلاجِ الجراحيِّ.. التَّطوُّراتُ التَّاليةُ للجراحة- مقارنةً سريريَّةً وشعاعيةً



تضاعفُ اليدِ والرَّندِ Ulnar Dimelia or Mirror Hand



متلازمةُ نفقِ الرَّسغِ تنهى التَّزامها بقطعِ تامٍّ للعصبِ المتوسِّطِ



ورمُ شوان في العصبِ الظَّنبيِّ الـ Tibial Nerve Schwannoma



ورمُ شوان أمامَ العُجْزِ Presacral Schwannoma



ميلانوما جلديةٌ خبيثةٌ Malignant Melanoma



ضمورُ اليَّةِ اليدِ بالجهتين، غيابُ خلقِيٍّ معزولٍ ثنائيُّ الجانبِ Congenital Thenar Hypoplasia



متلازمةُ الرَّأسِ الطَّويلِ للعضلةِ ذاتِ الرَّأسينِ الفخذيةِ The Syndrome of the Long Head of Biceps



Femoris

مرضياتُ الوترِ البعيدِ للعضلةِ ثنائيةِ الرَّؤوسِ العضديةِ Pathologies of Distal Tendon of Biceps



Brachii Muscle

حنَّالٌ وديُّ انعكاسِيٍّ Algodystrophy Syndrome تمَيِّزُ بظهورِ حلقةٍ جلديةٍ خانقةٍ عندَ الحدودِ القريبةِ للونمةِ
الجلديةِ



تصنيعُ الفكِّ السُّفليِّ باستخدامِ الشَّرِيحةِ الشَّظويةِ الحرةِ Mandible Reconstruction Using Free



Fibula Flap

انسداد الشريان الكعبري الحاد غير الرضوي (داء بيرغر)



إصابة سليمة معزولة في العقد اللمفية الإبطية Isolated Axillary Tuberculous Lymphadenitis



الشريحة الشظوية الموعاة في تعويض الضياعات العظمية المختلطة بذات العظم والنقي



Free Fibula Flap for Bone Lost Complicated with Recalcitrant Osteomyelitis

الشريحة الحرة جانب الكتف في تعويض ضياع جلد هام في الساعد



Injuries of Brachial Plexus الأذيات الرضية للصفيرة العضدية



Rotator Cuff Injury أذية أوتار الكفة المدورة



Cholelith Cyst كيسه القناة الجامعة



Peri- Menopause Breast Problems آفات الثدي ما حول سن اليأس.. نحو مقارنة أكثر حزمًا



Evaluation of Breast Problems تقييم آفات الثدي الشائعة



Peri- Menopause Breast Problems آفات الثدي ما حول سن اليأس.. نحو مقارنة أكثر حزمًا



Subacromial Injection تدبير آلام الكتف: الحقن تحت الأخرم



مجمع البحرين.. برزخ ما بين حياتين



ما بعد الموت وما قبل المساق.. فإمّا مسخّ.. وإمّا اعتناق!



Plantar Fasciitis, Cortisone Injection تدبير التهاب الألفافة الأخمصية المزمن بحقن الكورتيزون



حقن الكيس المصلية الصدرية- لوح الكتف بالكورتيزون



Scapulo-Thoracic Bursitis, Cortisone Injection

Vitamin B12 فيتامين ب ١٢.. مختصر مفيد



Osteoid Osteoma الورم العظمي العظماني (العظموم العظماني)



(١) قصر أمشاط اليد Brachymetacarpia: قصر ثنائي الجانب ومتناظر للأصابع الثلاثة الزندية



(٢) قصر أمشاط اليد Brachymetacarpia: قصر ثنائي الجانب ومتناظر للأصابع الثلاثة الزندية



Frozen Shoulder, Intraarticular الكتف المتجمدة، حقن الكورتيزون داخل مفصل الكتف




Cortisone Injection

Tennis Elbow, Cortisone injection مرفق التنس، حقن الكورتيزون



Sacro-Iliac Joint Pain, Cortisone Injection حقن الكورتيزون 

Ganglion Cyst Removal (Ganglionectomy) استئصال الكيسة المعصمية، السهل الممتنع 


قوس العضلة قابضة الأصابع السطحية (FDS Arc) 


Median Nerve Surgical Anatomy التشريح الجراحي للعصب المتوسط في الساعد 


ما قول العلم في اختلاف العدة ما بين المطلقة والأرملة؟ 

Tendon Transfer to Restore Shoulder Movement عملية النقل الوترية لاستعادة حركة الكتف 

بفضلك آدم! استمر هذا الإنسان.. تمكّن.. تكيف.. وكان عروفاً متباينةً 

المبيضان في ركن مكين.. والخصيتان في كيس مهين
بحث في الأسباب.. بحث في وظيفة الشكل 

Neck Pain Treatment تدبير آلام الرقبة (1) استعادة الانحناء الرقبى الطبيعي (القوس الرقبى)
Restoring Cervical Lordosis 

Segmental Gracilis Muscle نقل قطعة من العضلة الرشيقة لاستعادة الابتسامة بعد شلل الوجه
Transfer for Smile 

peripheral nerves injurie أذية الأعصاب المحيطة: معلومات لا غنى عنها لكل العاملين عليها 

Spine TB.. Pott's Disease تدرن الفقرات.. خراج بوت 

الأطوار الثلاثة للنقل العصبى.. رؤية جديدة 

أرجوزة الأزل 

قال الإمام.. كم هو جميل فيكم الصمت يا بشر 

صناعة الأوعي 

أزمه مثقف.. أضع الهوية تحت مركوم من مقروع ومسموع 

تفاحة آدم و ضلع آدم.. وجهان لصورة الإنسان 

تاريخ العمل الجراحي

٢٠١١/٠٤/١٨