

## تَفَاحَةُ آدَمَ وَضِلْعُ آدَمَ وَجِهَانِ لُصُورَةِ الْإِنْسَانِ

قَالَ تَعَالَى " وَلَقَدْ خَلَقْنَاكُمْ ثُمَّ صَوَّرْنَاكُمْ":

في البدء كَانَ فَعْلُ الْخَلْقِ. وَلِلْخَلْقِ وَظِيفَةٌ مِمَّا لَا نَعْلَمُهُ نَحْنُ الْبَشَرَ. وَبَعْدَ الْخَلْقِ كَانَتْ الصُّورَةُ جِسْداً مَنْظُوراً تَرصُدُهُ الْحَوَاسُّ. مَا بَيْنَ الْخَلْقِ وَالتَّصْوِيرِ تَكْمُنُ تَفَاحَةُ، وَخَلْفَ التَّفَاحَةِ تَلُوخُ ضِلْعٍ. فَأَمَّا التَّفَاحَةُ فَهِيَ لآدَمَ، وَأَمَّا الضِّلْعُ فَتُنْسَبُ لآدَمَ أَيْضاً. وَفِيمَا يَلِي يَأْتِيكُمْ بَيَانٌ تِلْكَ التَّفَاحَةُ وَتِلْكَ الضِّلْعُ؛ انظُرِ الشَّكْلَ (1).



### الشَّكْلُ (1) العلاقة ما بين التفاحة والضلع


في البدء كَانَ فَعْلُ الْخَلْقِ. وَلِلْخَلْقِ وَظِيفَةٌ مِمَّا لَا نَعْلَمُهُ نَحْنُ الْبَشَرَ. وَبَعْدَ الْخَلْقِ كَانَتْ الصُّورَةُ جِسْداً مَنْظُوراً تَرصُدُهُ الْحَوَاسُّ. مَا بَيْنَ الْخَلْقِ وَالتَّصْوِيرِ تَكْمُنُ تَفَاحَةُ وَخَلْفَ التَّفَاحَةِ تَلُوخُ ضِلْعٍ. فَأَمَّا التَّفَاحَةُ فَهِيَ لآدَمَ وَأَمَّا الضِّلْعُ فَتُنْسَبُ لآدَمَ أَيْضاً.

قَالَ تَعَالَى: " فَلَمَّا ذَاقَا الشَّجَرَةَ بَدَتْ لهُمَا سِوَاهُمَا "

هُوَ بَيَانٌ لَا يَرْقَى إِلَيْهِ شَكٌّ فِي أَنْ تَنَاوَلَ آدَمَ لِّلْتَفَاحَةِ كَانَتْ الْأَسَاسَ فِي ظَهْورِ الْأَعْضَاءِ الْجِنْسِيَّةِ لِكِلِيهِمَا؛ لآدَمَ وَلِحَوَاءَ. وَتَأْكِيداً عَلَى أَهْمِيَّةِ هَذِهِ الْحَيْثِيَّةِ فِي عَمَلِيَّةِ تَصْوِيرِ الْإِنْسَانِ، أَتْبَعَهَا الْخَالِقُ بِصُورَةٍ ثَانِيَّةٍ حَاسِمَةٍ. إِذْ قَالَ جَلَّ وَعَلَا " وَطَفِيقًا يَخْصِفَانِ عَلَيْهِمَا مِنْ وَرَقِ الْجَنَّةِ ".

فَقَبْلَ التَّفَاحَةِ لَا وَجُودَ لِأَعْضَاءِ جِنْسِيَّةٍ يُسْتَحَى بِهَا فَيُسْتَرُّ عَلَيْهَا. لَا أَعْضَاءَ جِنْسِيَّةٍ يَعْنِي بِالضَّرُورَةِ لَا وَظِيفَةَ. لَا وَظِيفَةَ يَعْنِي لَا صُورَةَ يُعْنَى بِهَا، وَلَا وَجُودَ مَادِيٍّ يُعْتَدُّ بِهِ. فَلِلصُّورَةِ كَمَا لِلوُجُودِ وَظِيفَةٌ كَمَا عَلِمْنَا. هُنَا تَأْكِيدُ الْمُؤَكَّدِ فِي أَنْ حَدَّ الْفَصْلِ بَيْنَ آدَمَ وَحَوَاءَ الْقِيَمَةِ الْمَجْرَدَةِ وَآدَمَ وَحَوَاءَ

الإنسان، بين آدم وحواء الأصورة و آدم وحواء الصورة، كانت عند هذه الخطيئة. خطيئة تناول آدم للتفاحة؛ انظر الشكل (٢).



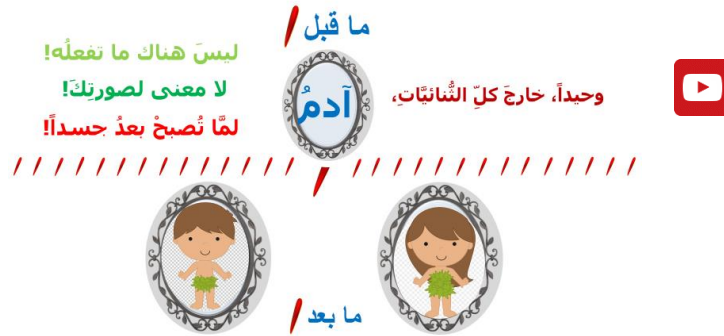### الشكل (٢)

فقبل التفاحة لا وجود لأعضاء جنسية يُستحي بها فيستر عليها.

لا أعضاء جنسية يعني بالضرورة لا وظيفة.  
لا وظيفة يعني لا صورة يُعنى بها ولا وجود مادي يُعتمد به.  
فلصورة كما للوجود وظيفة كما علمنا.  
هنا تأكيد المؤكد في أنّ حدّ الفصل بين آدم وحواء القيمة المجردة و آدم وحواء الإنسان،  
بين آدم وحواء الأصورة و آدم وحواء الصورة، كانت عند هذه الخطيئة..  
خطيئة تناول آدم للتفاحة

أمّا فيما خصّ خلق حواء من ضلع آدم، فشرحهُ عليّ هين يسير. فالصغير قبل الكبير، والبسيط قبل الضليع، كلُّ يقول به ويستسيغهُ قليلاً. بعيداً عن المجاز العلمي لهذا القول، سأعتمد منصوصه الحرفي "خلق حواء من ضلع آدم". إذًا، قبل الضلع لم تك حواء موجودة أساساً، ويكون آدم وحيداً في هذا الوجود. والسؤال الكبير هنا، من غير حواء ماذا يمكنه أن يفعل آدم؟ وهل يكون آدم رجلاً أصلاً من غير حواء الأنثى؟ ما هي وظيفة الشكل حينها؟

بما أنّه لا جواب، افترض غياب آدم هو الآخر. هو ما يزال قيمة مجردة تسكن المشيئة الإلهية. هو قادم لا محالة، فالله فعّال لما يريد. لكن مخلوقات الله من المادّة الأولى في سعيها الدؤوب لتنفيذ المشيئة الإلهية تبقى رهينة عطالتها وقصورها الدائي. ففعل الخلق مستهلك للزمان مستنفر للطّاقات؛ انظر الشكل (٣).



### الشكل (3)

قبل الضلع لم تك حواء موجودة أساساً، ويكون آدم وحيداً في هذا الوجود.

والسؤال الكبير هنا، من غير حواء ماذا يمكنه أن يفعل آدم؟

وهل يكون آدم رجلاً أصلاً من غير حواء الأنثى؟

ما هي وظيفة الشكل حينها؟

بما أنه لا جواب، افترض غياب آدم هو الآخر. هو ما يزال قيمة مجردة تسكن المشيئة الإلهية.

هو قادم لا محالة، فالله فعّال لما يريد.

لكن مخلوقات الله من المادة الأولى في سعيها الذؤوب لتنفيذ المشيئة الإلهية تبقى رهينة عطائها وقصورها الذاتي.

ففعّل الخلق مستهلكاً للزمان مستنقراً للطاقات

بالخلاصات والنتائج أقول، التفاحة هي مقدّمة الصورة والضلع هي الأساس في الصورة. فلولا التفاحة ما كان الجسد.. ملح الغريزة. ولولا الضلع ما كانت حواء.. قبلة الغريزة. التفاحة والضلع، وجهان لصورة الإنسان. التفاحة هي الضلع، كما الضلع هي التفاحة، لا فرق بينهما. تخالهما اثنين لكن الخطيئة واحدة والجوهر واحد.

**في سياقات أخرى، أنصح بقراءة المقالات التالية:**

أذنيات العصبون المحرك العلوي، الفيزيولوجيا المرضية للأعراض والعلامات السريرية

Upper Motor Neuron Injuries, Pathophysiology of Symptomatology

في الأذنيات الرضوية للنخاع الشوكي، خبايا الكيس السحائي.. كثيرها طبع وقليلها عصي على الإصلاح

الجراحي Surgical Treatments of Traumatic Injuries of the Spine

مقاربة العصب الوركي جراحياً في الناحية الأليوية.. المدخل عبر ألياف العضلة الأليوية العظمى مقابل

المدخل التقليدي Trans- Gluteal Approach of Sciatic Nerve vs. The Traditional

Approaches

النقل العصبي، بين مفهوم قاصر وجديد حاضر

The Neural Conduction.. Personal View vs. International View

في النقل العصبي، موجات الضغط العاملة Action Pressure Waves

في النقل العصبي، كمونات العمل Action Potentials

وظيفة كمونات العمل والتيارات الكهربائية العاملة

في النقل العصبي، التيارات الكهربائية العاملة Action Electrical Currents

الأطوار الثلاثة للنقل العصبي

المستقبلات الحسية، عبقرية الخلق وجمال المخلوق

The Neural Conduction in the Synapses

عقدة رانفييه، ضابطة الإيقاع The Node of Ranvier, The Equalizer

وظائف عقدة رانفييه The Functions of Node of Ranvier

وظائف عقدة رانفييه، الوظيفة الأولى في ضبط معايير الموجة العاملة

وظائف عقدة رانفييه، الوظيفة الثانية في ضبط مسار الموجة العاملة

وظائف عقدة رانفييه، الوظيفة الثالثة في توليد كمونات العمل

في فقه الأعصاب، الألم أولاً The Pain is First

في فقه الأعصاب، الشكل.. الضرورة The Philosophy of Form

تخطيط الأعصاب الكهربائي، بين الحقيقي والموهوم



الصدمة النخاعية (مفهوم جديد) (The Spinal Shock (Innovated Conception)  
أذيات النخاع الشوكي، الأعراض والعلامات السريرية، بحثٌ في آليات الحدوث،  
The Spinal Injury, The Symptomatology  
الزَّمع Clonus  
اشتدادُ المنعكس الشوكي Hyperactive Hyperreflexia  
إيساغٌ باحة المنعكس الشوكي الاشتدادي Extended Reflex Sector  
الاستجابة ثنائية الجانب للمنعكس الشوكي الاشتدادي Bilateral Responses  
الاستجابة الحركية العديدة للمنعكس الشوكي Multiple Motor Responses  
التنكس الفاليري، يهاجم المحاور العصبية الحركية للعصب المحيطي.. ويعت عن محاوره الحسية  
Wallerian Degeneration, Attacks the Motor Axons of Injured Nerve and Conserves  
its Sensory Axons  
التنكس الفاليري، رؤيةٌ جديدةٌ (Wallerian Degeneration (Innovated View)  
التجدد العصبي، رؤيةٌ جديدةٌ (Neural Regeneration (Innovated View)  
المنعكسات الشوكية، المفاهيم القديمة Spinal Reflexes, Ancient Conceptions  
المنعكسات الشوكية، تحديث المفاهيم Spinal Reflexes, Innovated Conception  
خُلقت المرأة من ضلع الرجل، رائعة الإيحاء الفلسفي والمجاز العلمي  
المرأة تقرّر جنس وليدها، والرجل يدعى!  
الروح والنفس.. عطية خالق وصنيعه مخلوق  
خلق السماوات والأرض أكبر من خلق الناس.. في المرامي والدلالات  
تفاحة آدم وضلع آدم، وجهان لصورة الإنسان.  
حسّوا.. هذه  
سفينه نوح، طوق نجاة لا معراج خلاص  
المصباح الكهربائي، بين التجريد والتنفيذ رحلة ألف عام  
هكذا تكلم ابراهيم الخليل  
فقه الحضارات، بين قوة الفكر وفكر القوة  
العذّة وعلة الاختلاف بين مُطلّقة وأرملة ذواتي عفاف  
تعدّد الزوجات وملك اليمين.. المنسوخ الأجل  
الثقب الأسود، وفرضية النجم الساقط  
جسيم بار، مفتاح أحجية الخلق  
صبي أم بنت، الأم تُقرّر!  
القدم الهابطة، حالة سريرية  
خلق حواء من ضلع آدم، حقيقة أم أسطورة؟  
شلل الصّفيرة العضدية الولادي Obstetrical Brachial Plexus Palsy  
الأذيات الرّضّية للأعصاب المحيطية (١) التّشريح الوصفي والوظيفي  
الأذيات الرّضّية للأعصاب المحيطية (٢) تقييم الأذية العصبية  
الأذيات الرّضّية للأعصاب المحيطية (٣) التّدبير والإصلاح الجراحي  
الأذيات الرّضّية للأعصاب المحيطية (٤) تصنيف الأذية العصبية

Pronator Teres Muscle Arcade قوس العضلة الكائبة المُدَوَّرَة

Struthers- like Ligament ...Struthers شبيه رباط

Tendon Transfers for Radial Palsy عمليّات النَّقْل الوتريّ في تدبير شلل العصب الكعبريّ

من يُقرّر جنس الوليد (مُختَصِر)

ثالوث الذكاء.. زاد مسافر! الذكاء الفطريّ، الإنسانيّ، والاصطناعيّ.. بحث في الصّفات والمآلات

المعادلات الصّفريّة.. الحداثّة، مالها وما عليها

Posterior Interosseous Nerve Syndrome متلازمة العصب بين العظام الخلفي

Spinal Reflex, Innovated Physiology المُنعكس الشوكيّ، فيزيولوجيا جديدة

Hyperreflex, Innovated Pathophysiology المُنعكس الشوكيّ الاشتدائيّ، في الفيزيولوجيا المرضيّة

Hyperreflexia, Pathophysiology of Hyperactive Hyperreflex المُنعكس الشوكيّ الاشتدائيّ (١)، الفيزيولوجيا المرضيّة لقوّة المنعكس

Pathophysiology of Hyperactive Hyperreflex المُنعكس الشوكيّ الاشتدائيّ (٢)، الفيزيولوجيا المرضيّة للاستجابة ثنائيّة الجانب للمنعكس

Hyperreflexia, Pathophysiology of Bilateral- Response Hyperreflex المُنعكس الشوكيّ الاشتدائيّ (٣)، الفيزيولوجيا المرضيّة لانتساع ساحة العمل

Extended Hyperreflex, Pathophysiology المُنعكس الشوكيّ الاشتدائيّ (٤)، الفيزيولوجيا المرضيّة للمنعكس عديد الاستجابة الحركيّة

Hyperreflexia, Pathophysiology of Multi-Response hyperreflex الرّمع (١)، الفرزيّة الأولى في الفيزيولوجيا المرضيّة

الرّمع (٢)، الفرزيّة الثّانية في الفيزيولوجيا المرضيّة

خلق آدم وخلق حواء، ومن ضلعه كانت حواء Adam & Eve, Adam's Rib

جسيم بار، الشّاهد والبصير Barr Body, The Witness

جدليّة المعنى واللامعنى

Surgical Treatment of Claw Hand (Brand Operation) التّدبير الجراحيّ لليد المخليبيّة

الانقسام الخلويّ المتساوي الـ Mitosis

Chromatin, Chromatid, Chromosome المادّة الصّبغيّة، الصّبغيّ، الجسم الصّبغيّ الـ

المتممات الغذائيّة الـ Nutritional Supplements، هل هي حقّاً مفيدة لأجسامنا؟

الانقسام الخلويّ المنصّف الـ Meiosis

فيتامين د Vitamin D، ضمانة الشّباب الدّائم

فيتامين ب6 Vitamin B6، قليّة مفيد.. وكثيره ضارٌّ جدّاً

والمهنة.. شهيد، من قصص البطولة والفداء

الثّقب الأسود والتّجم الذي هوى

خلق السّماوات والأرض، فرزيّة الكون السّديميّ المتّصل

الجوازي الكُنس الـ Circulating Sweepers

عندما ينقص المجتمع.. لمن تتجملين هيفاء؟

التّصنيع الدّاتي لمفصل المرفق Elbow Auto- Arthroplasty

الطّوفان الأخير، طوفان بلا سفينة

كشّف المسثور.. مع الاسم تُكون البدايّة، فتكون الهويّة خاتمة الحكاية

مجتمع الإنسان! أهو اجتماع فطرة، أم اجتماع ضرورة، أم اجتماع مصلحة؟

عظم الصخرة الهوائية Pneumatic Petrous

خلع ولادئ ثنائي الجانب للعصب الزندي Congenital Bilateral Ulnar Nerve Dislocation

حقيقتان لا تقبل بهن حواء

إنتاج البويضات غير الملقحات Oocytogenesis

إنتاج الطاف الـ Spermatogenesis

أم البنات، حقيقة هي أم هي محض ثرات؟!!

أم البنين! حقيقة لطالما ظننتها من هفوات الأولين

غلبة البنات، حواء هذه تلد كثير بنات وقليل بنين

غلبة البنين، حواء هذه تلد كثير بنين وقليل بنات

ولا أنفى عنها العدل أحياناً! حواء هذه يكافئ عدي بنبيها عدي بنياتها

المعنيز يوم بان للعظام! يدعم وظيفة الكالسيوم، ولا يطبق مشاركته

لادم فعل التمكين، ولحواء حفظ التكوين!

هديان المفاهيم (١): هديان الاقتصاد

المعنيز يوم (٢)، معلومات لا غنى عنها

معالجة تناذر العضلة الكثرية بحقن الكورتيزون (مقاربة شخصية)

Piriformis Muscle Injection (Personal Approach)

معالجة تناذر العضلة الكثرية بحقن الكورتيزون (مقاربة شخصية) (عرض موسى)

Piriformis Muscle Injection (Personal Approach)

فيريس كورونا المستجد.. من بعد السلوك، عينه على الصفات

هديان المفاهيم (٢): هديان الليل والنهار

كادت المرأة أن تلد أحاها، قول صحيح لكن بنكهة عربية

متلازمة التعب المزمن Fibromyalgia

طفل الأنبوب، ليس أفضل الممكن

الحر وب العيني.. عذاب دائم أم امتحان مستدام؟

العقل القياس والعقل المجرد.. في القياس قصور، وفي التجريد وصول

الذئب المنفرد، حين يصبح التوحّد مفازة لا محض قرار!

علاج الإصبع القافزة الـ Trigger Finger بحقن الكورتيزون موضعياً

وحش فرانكنشتاين الجديد.. القديم نكب الأراض وما يزال، وأما الجديد فمكويته أنت أساساً أيها الإنسان!

اليّد المخليّة، الإصلاح الجراحي (عملية براند) Claw Hand (Brand Operation)

سعاة بريد حقيقيون.. لا هواة ترحال وهجرة

فيريس كورونا المستجد (كوفيد-١٩): من بعد السلوك، عينه على الصفات

علامة هوفمان Hoffman Sign

الأسطورة الحقيقة الهرمة.. شمشون الحكاية، وسيزيف الإنسان

التنكس الفاليري التالي للأذية العصبية، وعملية التجنّد العصبي

الصلب اللويحي المتعدّد: العلاقة السببية، بين التآثر الغفاني والصلب اللويحي المتعدّد؟

الورم الوعائي في الكبد: الاستئصال الجراحي الإسعافي للورم وعائي كبد عرطل بسبب نزف داخل كتلة الورم

Pronator Teres Muscle Syndrome متلازمة العضلة الكأبية المدورة

أذيات ذيل الفرس الرضائية، مقارنة جراحية جديدة

Traumatic Injuries of Cauda Equina, New Surgical Approach  
الشلل الرباعي.. موجبات وأهداف العلاج الجراحي.. التطورات التالفة للجراحة- مقارنة سريرية وشعاعية

Ulnar Dimelia or Mirror Hand تضاعف اليد والزند

متلازمة نفق الرسغ تنهى التزامها بقطع تام للعصب المتوسط

Tibial Nerve Schwannoma ورم شوان في العصب الطنبوي

Presacral Schwannoma ورم شوان أمام العجز

Malignant Melanoma ميلانوما جلدية خبيثة

Congenital Thenar Hypoplasia ضمور اليد بالجهتين، غياب خلقي معزول ثنائي الجانب

The Syndrome of the Long Head of Biceps متلازمة الرأس الطويل للعضلة ذات الرأسين الفخذية

Femoris

Pathologies of Distal Tendon of Biceps مرضيات الوتر البعيد للعضلة ثنائية الرؤوس العضدية

Brachii Muscle

Algodystrophy Syndrome حثل ودي انعكاسي تتميز بظهور حلقة جلدية خانقة عند الحدود القريبة للونمة الجلدية

Mandible Reconstruction Using Free تصنيع الفك السفلي باستخدام الشريحة الشظوية الحرة

Fibula Flap

انسداد الشريان الكعبري الحاد غير الرضوي (داء بيرغر)

Isolated Axillary Tuberculous Lymphadenitis إصابة سليمة معزولة في العقد اللمفية الإبطية

الشريحة الشظوية الموعاة في تعويض الضياعات العظمية المختلطة بذات العظم والنقي

Free Fibula Flap for Bone Lost Complicated with Recalcitrant Osteomyelitis

الشريحة الحرة جانب الكتف في تعويض ضياع جلدي هام في الساعد

Injuries of Brachial Plexus الأذيات الرضية للصفيرة العضدية

Rotator Cuff Injury أذية أوتار الكفة المدورة

Cholechal Cyst كيسة القناة الجامعة

Peri- Menopause Breast Problems آفات الثدي ما حول سن اليأس.. نحو مقارنة أكثر حملاً

Evaluation of Breast Problems تقييم آفات الثدي الشائعة

Peri- Menopause Breast Problems آفات الثدي ما حول سن اليأس.. نحو مقارنة أكثر حملاً

Subacromial Injection تدبير آلام الكتف: الحقن تحت الأخرم

مجمع البحرين.. برزخ ما بين حياتين

ما بعد الموت.. وما قبل النار الكبرى أم روضات الجنان؟

Plantar Fasciitis, Cortisone Injection تدبير التهاب الألفافة الأخرم المزمن بحقن الكورتيزون

حقن الكيسة المصلية الصدرية- لوح الكتف بالكورتيزون

Scapulo-Thoracic Bursitis, Cortisone Injection

Vitamin B12 فيتامين ب ١٢.. مختصر مفيد

Osteoid Osteoma الورم العظمي العظماني (العظموم العظماني)

(١) قصر أمشاط اليد Brachymetacarpia: قصر ثنائي الجانب ومتناظر للأصابع الثلاثة الزندية

(٢) قصر أمشاط اليد Brachymetacarpia: قصر ثنائي الجانب ومتناظر للأصابع الثلاثة الزندية

Frozen Shoulder, Intraarticular الكتف المتجمدة، حقن الكورتيزون داخل مفصل الكتف

Cortisone Injection

Tennis Elbow, Cortisone injection مرفق التنس، حقن الكورتيزون  
Sacro-Iliac Joint Pain, Cortisone Injection ألم المفصل العجزي الحرقي: حقن الكورتيزون  
Ganglion Cyst Removal (Ganglionectomy) استئصال الكيسة المعصمية، السهل الممتنع  
قوس العضلة قابضة الأصابع السطحية (FDS Arc)  
Median Nerve Surgical Anatomy التشريح الجراحي للعصب المتوسط في الساعد  
ما قول العلم في اختلاف العدة ما بين المطلقة والأرملة؟  
Tendon Transfer to Restore Shoulder Movement عملية النقل الوترية لاستعادة حركة الكتف  
بفضلك آدم! استمر هذا الإنسان.. تمكّن.. تكثّف.. وكان عروفاً متباينةً  
المبيضان في ركن مكين.. والخصيتان في كيس مهبين  
بحث في الأسباب.. بحث في وظيفة الشكل  
تدبير الأم الرقبية (١) استعادة الانحناء الرقبية الطبيعي (القوس الرقبية)  
Neck Pain Treatment Restoring Cervical Lordosis

٢٠٢٠/٠١/١٢