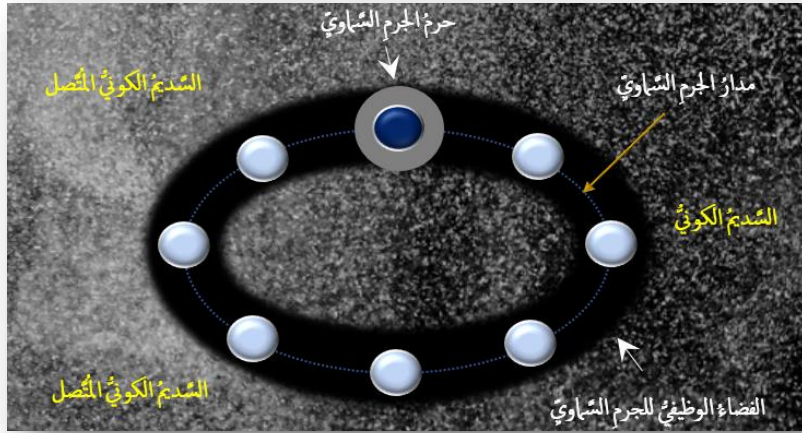


الجَوَارِي الكُنُسُ *فَلَا أُقْسِمُ بِالْخُنُسِ* الجَوَارِي الكُنُسُ*

الجَوَارِي الكُنُسُ

هي الأجرامُ السَّمَاوِيَّةُ في سعيها الحثيثِ لكسبِ الكتلَّةِ والحجمِ، قامتْ بكنسِ المادَّةِ الأولى مِنَ الفضاءِ المُحيطِ بها. هي التقطتِ المادَّةَ، حيثُ وصلَ شعاعُ جاذبيَّتها، مِنَ الفضاءِ المباشرِ لها وأينما وُجدتْ على طولِ المدارِ الـ Orbit. فمعلومٌ لنا دورانُ الأجرامِ السَّمَاوِيَّةِ حَوْلَ محورِ كتلتها، كما ودورانها في مداراتٍ مرسومةٍ لها منذُ بدءِ التَّكوينِ. شعاعُ جاذبيَّتها اقتطعَ مِنَ الفضاءِ حرمةَها الخاصَّ. ورسمتْ حركتها على طولِ المدارِ الفضاءِ الوظيفيَّ الخاصَّ بكلِّ جرمٍ سماويٍّ؛ انظرِ الشَّكلَ (1).

لمزيدٍ مِنَ التَّفصيلِ، شاهدِ الفيديو المُلحقَ:



الشَّكل (1) الجَوَارِي الكُنُسُ & الفضاءِ الوظيفيَّ

في مرحلةِ التَّكُونِ، يقومُ الجرمُ السَّمَاوِيُّ بالتقاطِ جميعِ المادَّةِ الأولى الموجودةِ في نطاقِ عملِ جاذبيَّةِ كتلتها. فينفرغُ الفضاءُ المُحيطُ بالجرمِ مِنَ مادَّتهِ، ويُصبحُ خاوياً لا مادَّةَ فيه أو يكادُ. يرسمُ شعاعُ الجاذبيَّةِ الحرمةَ الخاصَّ بالجرمِ السَّمَاوِيِّ. وبسببِ حرمةِ المداريَّةِ، يتنقلُ الجرمُ السَّمَاوِيُّ وحرمةُ مِنْ نقطةٍ إلى أخرى على طولِ المدارِ الـ Orbit. وهو يتنقله هذا، يقومُ بكنسِ جميعِ المتوافرِ مِنَ المادَّةِ الأولى حيثُ يطولُ شعاعُ جاذبيَّتهِ. ما يرسمه جرمُ الجرمِ السَّمَاوِيِّ في مداره، هو ما أسميتهِ الفضاءِ الوظيفيَّ للجرمِ السَّمَاوِيِّ.



فرضية السديم الكوني المستمر

في البدء.. كانت المادة الأولى. هي باكورة الخلق، وأصغر مخلوقات الله مما نعلم ومما لا نعلم. ملأت المادة الأولى الكون الفسيح جميعاً، فبدا هذا الأخير نسيجاً ضبابياً كثيفاً جداً ومتجانساً. كان أشبه بالبلازما أو الهُولي لكثافته. وبها ومعها بدأ الكون سديماً رتقاً، لا انقطاع في مادته ولا انفراج. في هذا السديم الرهيب سيتكثف الوجود، وتولد النجوم والكواكب. ومن مادته ستكون مخلوقات الله جميعاً، لا يستثنى منها أحدٌ عظيماً كان أم صغيراً. فمن مادته ستكون الشمس ويكون نورها، ويكون القمر ويكون مداره. ومن مادته يكون الإنسان، وتكون أفعاله. هو السديم الكوني الأصل والأساس في وجود الأكوان والمكونات على حدٍ سواء. لمشاهدة تفصيل التفصيل، شاهد العرض الملحق بالشكل (٢).



الشكل (٢)


السديم الكوني المتصل

في البدء كانت المادة الأولى. هي أصغر مخلوقات الله مما نعلم ومما لا نعلم. ملأت المادة الأولى الكون على رحابته. وبها، أصبح الكون ضبابياً كثيفاً متجانساً لا حدوداً لامتداده. وبها، أصبح الكون سديماً متصلاً، لا انفراج فيه ولا انقطاع. وهذا السديم الكوني هو ما سيعطي لاحقاً جميع الأجرام السماوية على اختلاف انتماءاتها. كما وسيكون هو الأساس في وجود مخلوقات الله، لا أستثنى منها أحداً. بعض المخلوقات مما سبق وعلمناها وجوداً وتفصيلاً. والبعض مما سيتأخ لنا كشف وجودها لاحقاً. بيد أن الأعم الأغلب منها سيبقى خفياً علينا ما حيننا نحن البشر.

ولادة الأجرام السماوية

كانت المادة الأولى في حركة دائمة داخل هذا الكون الهُولي. ثم حدث أن اجتمعت اثنتان منها أو أكثر في كتلة واحدة. امتلكت الكتلة الناشئة عن اجتماع القليل من المادة الأولى قوة جذب أكبر من عطالة المادة في جوارها المباشر. فانضمت مادة الجوار إلى كتلة الجار الأكبر حجماً، فازداد هذا الأخير كبراً. كتلة أكبر تكافئ قوة جذب أكبر، ويعني تالياً انضمام كم أكبر من المادة إلى الكتلة.

وهكذا، وبمرور الزمن، تعاضم حجم الكتلة فكانت النواة الأساس للجرم السماوي. هو فعلٌ تكرر على مدار الأيام، وفي أماكن كثيرةٍ من هذا الكون الرّحيب. فكانت النتيجة أن تشكّلت الأجرام السماوية على اختلاف المُسميات والأحجام؛ انظر الشكل (٣).



الشكل (٣)

ولادة الأجرام السماوية

تجتمع المادة الأولى في كتل هي النوى المداميك لجميع الأجرام السماوية. وبسبب القوة الجاذبية الناشئة، تمتص الكتلة الوليدة المادة الأولى من الجوار المباشر. فتزداد بذلك حجماً، ويطول معه شعاع القوة الجاذبية لكلٍ منها. والنتيجة انضمام المزيد من المادة الأولى إلى هذه الكتل ومن قطاعات أبعد من سابقتها هذه المرة. وتدرجياً، يتعاضم الحجم ويكتمل نمو الأجرام السماوية. وأما الأحجام فتختلف باختلاف المتوافر من المادة الأولى في نطاق عمل شعاع الجاذبية الخاص بكل جرم. ويرتبط هذا على ما يبدو بعمر الجرم نفسه، هذا من جهة. ويمدى قربه من الأجرام الأخرى الأكبر سناً، من جهة أخرى. فالأقدم يكنس المادة الأولى من أمام الأحداث. فيبقى الأخير صغيراً وربما معتمداً وربما تابعاً إلى جاره الأقدم تاريخاً والأكبر حجماً بالضرورة.

في سياقاتٍ أخرى، أنصح بقراءة المقالات التالية:

- [تصنيف إبهام اليد باستخدام الإصبع الثانية للقدم](#)
- [Thumb Reconstruction Using Microvascular Second Toe to Thumb Transfer](#)
- [أذيات العصبون المحرك العلوي، الفيزيولوجيا المرضية للأعراض والعلامات السريرية](#)
- [Upper Motor Neuron Injuries, Pathophysiology of Symptomatology](#)
- [في الأذيات الرضوية للنخاع الشوكي، خبايا الكيس السحائي.. كثيرها طيعٌ وقليلها عصيٌ على الإصلاح](#)
- [الجراحى Surgical Treatments of Traumatic Injuries of the Spine](#)
- [مقاربة العصب الوركي جراحياً في الناحية الإليوية.. المدخل عبر ألياف العضلة الإليوية العظمى مقابل المدخل التقليدي Trans- Gluteal Approach of Sciatic Nerve vs. The Traditional Approaches](#)
- [النقل العصبي، بين مفهوم قاصر وجديد حاضر](#)
- [The Neural Conduction.. Personal View vs. International View](#)
- [في النقل العصبي، موجات الضغط العاملة Action Pressure Waves](#)
- [في النقل العصبي، كمونات العمل Action Potentials](#)
- [وظيفة كمونات العمل والتيارات الكهربائية العاملة](#)
- [في النقل العصبي، التيارات الكهربائية العاملة Action Electrical Currents](#)
- [الأطوار الثلاثة للنقل العصبي](#)

المستقبلات الحسية، عبقرية الخلق وجمال المخلوق

The Neural Conduction in the Synapses النقل في المشابك العصبية

The Node of Ranvier, The Equalizer عقدة رانفیه، ضابطة الإيقاع

The Functions of Node of Ranvier وظائف عقدة رانفیه

وظائف عقدة رانفیه، الوظيفة الأولى في ضبط معايير الموجة العاملة

وظائف عقدة رانفیه، الوظيفة الثانية في ضبط مسار الموجة العاملة

وظائف عقدة رانفیه، الوظيفة الثالثة في توليد كمونات العمل

The Pain is First في فقه الأعصاب، الألم أولاً

The Philosophy of Form في فقه الأعصاب، الشكل.. الضرورة

تخطيط الأعصاب الكهربائي، بين الحقيقي والموهوم

The Spinal Shock (Innovated Conception) الصدمة النخاعية (مفهوم جديد)

The Spinal Injury, أذيات النخاع الشوكي، الأعراض والعلامات السريرية، بحث في آليات الحدوث

The Symptomatology

الرمع Clonus

اشتداد المنعكس الشوكي Hyperactive Hyperreflexia

اتساع باحة المنعكس الشوكي الاشتدادي Extended Reflex Sector

Bilateral Responses الاستجابة ثنائية الجانب للمنعكس الشوكي الاشتدادي

Multiple Motor Responses الاستجابة الحركية العديدة للمنعكس الشوكي

التنكس الفاليري، يهاجم المحاور العصبية الحركية للعصب المحيطي.. ويعف عن محاوره الحسية

Wallerian Degeneration, Attacks the Motor Axons of Injured Nerve and Conserves its Sensory Axons

Wallerian Degeneration (Innovated View) التنكس الفاليري، رؤية جديدة

Neural Regeneration (Innovated View) التجدد العصبي، رؤية جديدة

Spinal Reflexes, Ancient Conceptions المنعكسات الشوكية، المفاهيم القديمة

Spinal Reflexes, Innovated Conception المنعكسات الشوكية، تحديث المفاهيم

خُلقَت المرأة من ضلع الرجل، رائعه الإيحاء الفلسفي والمجاز العلمي

المرأة تقرّر جنس وليدها، والرجل يدعي!

الرُوح والنفس.. عطية خالق وصنبعة مخلوق

خلق السموات والأرض أكبر من خلق الناس.. في المرامي والدلالات

تفاحة آدم وضلع آدم، وجهان لصورة الإنسان.

حسّوا.. هذه

سفينه نوح، طوق نجاه لا معراج خلاص

المصباح الكهربائي، بين التجريد والتنفيذ رحلة ألف عام

هكذا تكلم ابراهيم الخليل

فقه الحضارات، بين قوة الفكر وفكر القوة

العده وعله الاختلاف بين مطلقه وأرملة ذواتي عفاف

تعذد الزوجات وملك اليمين.. المنسوخ الأجل

الثقب الأسود، وفرَضِيَّةُ النجم الساقط

جسيم بار، مفتاح أحجية الخلق

صبي أم بنت، الأم تُقرَّر!

القدم الهابطة، حالة سريرية

خلق حواء من ضلع آدم، حقيقة أم أسطورة؟

شلل الصَّفيرة العَضدية الولادِي Obstetrical Brachial Plexus Palsy

الأذْيَات الرَضِيَّة للأعصاب المحيطة (١) التَّشريح الوصفي والوظيفي

الأذْيَات الرَضِيَّة للأعصاب المحيطة (٢) تقييم الأذْيَة العصبية

الأذْيَات الرَضِيَّة للأعصاب المحيطة (٣) التَّديب والإصلاح الجراحي

الأذْيَات الرَضِيَّة للأعصاب المحيطة (٤) تصنيف الأذْيَة العصبية

قوس العَضلة الكاتبة المُدَوَّرة Pronator Teres Muscle Arcade

شبيه رباط Struthers-like Ligament ... Struthers

عمليَّات النَّقل الوترِي في تديب شلل العصب الكعبرِي Tendon Transfers for Radial Palsy

من يُقرَّر جنس الوليد (مُختصر)

ثالوث الذكاء.. زاد مسافر! الذكاء الفطري، الإنساني، والاصطناعي.. بحث في الصِّفات والمآلات

المعادلات الصِّغريَّة.. الحداثَّة، مالها وما عليها

متلازمة العصب بين العظام الخلفي Posterior Interosseous Nerve Syndrome

المنعكس الشوكي، فيزيولوجيا جديدة Spinal Reflex, Innovated Physiology

المنعكس الشوكي الاشتدادي، في الفيزيولوجيا المرضية Hyperreflex, Innovated Pathophysiology

المنعكس الشوكي الاشتدادي (١)، الفيزيولوجيا المرضية لقوة المنعكس Hyperreflexia,

Pathophysiology of Hyperactive Hyperreflex

المنعكس الشوكي الاشتدادي (٢)، الفيزيولوجيا المرضية للاستجابة ثنائية الجانب للمنعكس

Hyperreflexia, Pathophysiology of Bilateral- Response Hyperreflex

المنعكس الشوكي الاشتدادي (٣)، الفيزيولوجيا المرضية لانتساع ساحة العمل Extended Hyperreflex,

Pathophysiology

المنعكس الشوكي الاشتدادي (٤)، الفيزيولوجيا المرضية للمنعكس عديد الإستجابة الحركية

Hyperreflexia, Pathophysiology of Multi-Response hyperreflex

الرَّمع (١)، الفرَضِيَّة الأولى في الفيزيولوجيا المرضية

الرَّمع (٢)، الفرَضِيَّة الثَّانية في الفيزيولوجيا المرضية

خلق آدم وخلق حواء، ومن ضلعه كانت حواء Adam & Eve, Adam's Rib

جسيم بار، الشَّاهد والبصير Barr Body, The Witness

جدلية المعنى واللامعنى

التَّديب الجراحي لليد المخلبية Surgical Treatment of Claw Hand (Brand Operation)

الانقسام الخلوي المتساوي الـ Mitosis

المادَّة الصِّغية، الصِّغِي، الجسم الصِّغِي الـ Chromatin, Chromatid, Chromosome

المتَمِّمات الغدائيَّة الـ Nutritional Supplements، هل هي حقاً مفيدة لأجسامنا؟

الانقسام الخلوي المُنصِف الـ Meiosis

فيتامين د Vitamin D، ضمانَّة الشَّباب الدَّائم

فيتامين ب6 Vitamin B6، قليله مفيد.. وكثيره ضار جداً

والمهنة.. شهيد، من قصص البطولة والفداء

الثقب الأسود والنجم الذي هوى

خلق السماوات والأرض، فرضية الكون السديمي المتصل

الجواري الكئوس الـ Circulating Sweepers

عندما ينفصم المجتمع.. لمن تتجملين هيفاء؟

التصنيع الذاتي لمفصل المرفق Elbow Auto- Arthroplasty

الطوفان الأخير، طوفان بلا سفينة

كشفت المسثور.. مع الاسم تكون البدايه، فتكون الهويه خاتمة الحكاية

مجتمع الإنسان! اجتماع فطرة، أم اجتماع ضرورة، أم اجتماع مصلحة؟

عظم الصخرة الهوائى Pneumatic Petrous

خلع ولادى ثنائى الجانب للعصب الزندي Congenital Bilateral Ulnar Nerve Dislocation

حقيقتان لا تقبل بهن حواء

إنتاج البويضات غير الملقحات الـ Oocytogenesis

إنتاج التيطاف الـ Spermatogenesis

أم البنات، حقيقة هي أم هي محض ترهات؟!

أم البنين! حقيقة لطالما ظنننها من هفوات الأولين

غلبة البنات، حواء هذه تلد كثير بنات وقليل بنين

غلبة البنين، حواء هذه تلد كثير بنين وقليل بنات

ولا أنفى عنها العدل أحياناً! حواء هذه يكافى عديد بنيتها عديد بنياتها

المغنيزيوم بان للعظام! يدعم وظيفة الكالسيوم، ولا يطبق مشاركته

لأدم فعل التمكين، ولحواء حفظ التكوين!

هديان المفاهيم (١): هديان الاقتصاد

المغنيزيوم يوم (٢)، معلومات لا غنى عنها

معالجة تناذر العضلة الكمثرية بحقن الكورتيزون (مقاربة شخصية)

Piriformis Muscle Injection (Personal Approach)

معالجة تناذر العضلة الكمثرية بحقن الكورتيزون (مقاربة شخصية) (عرض موسع)

Piriformis Muscle Injection (Personal Approach)

فيروس كورونا المستجد.. من بعد السلوك، عينه على الصفات

هديان المفاهيم (٢): هديان الليل والنهار

كادت المرأة أن تلد أخاها، قول صحيح لكن بنكهة عربية

متلازمة التعب المزمن Fibromyalgia

طفل الأنبوب، ليس أفضل الممكن

الحروب العبيثة.. عذاب دائم أم امتحان مستدام؟

العقل القياس والعقل المجرد.. فى القياس قصور، وفى التجريد وصول

الذئب المنفرد، حين يصبح التوحّد مفازة لا محض قرار!

علاج الإصبع القافزة الـ Trigger Finger بحقن الكورتيزون موضعياً

وحشٌ فرانكنشتاين الجديد.. القديم نكب الأَرْض وما يزال، وأما الجديدُ فمكوئُهُ أنتَ أساساً أيُّها الإنسان!

اليَدُ المِخْلَبِيَّةُ، الإِصْلَاحُ الجِراحيُّ (عمليَّةُ براند) (Claw Hand (Brand Operation)

سِعاةُ بريدِ حَقِيقِيُون.. لا هِواةُ ترحالٍ وهجرة

فيروسٌ كورونَا المُسَجَّدُ (كوفيد -19): مَنْ بَعْدَ السُّلوكِ، عَيْنُهُ عَلَى الصِّفَاتِ

علامة هوفمان Hoffman Sign

الأسْطُورَةُ الحَقِيقَةُ الهَرَمَةُ.. شمشونُ الحِكايةِ، وسيزيفُ الإنسانِ

التَّنَكُّسُ الفاليري التَّالِي لِالأذِيَّةِ العِصْيِيَّةِ، وِعمليَّةُ التَّجْدُدِ العِصْبِيِّ

التَّصْلُبُ اللُّويحيُّ المُتَعَدِّدُ: العِلاقَةُ السَّبَبِيَّةُ، بَيْنَ التَّيَّارِ العِلافِيِّ وَالتَّصْلُبِ اللُّويحيِّ المُتَعَدِّدِ؟

الورمُ الوِعاثِيُّ في الكِبيدِ: الاستئصالُ الجِراحيُّ الإِسعافيُّ لورمِ وِعاثِيِّ كِبيدِيِّ عرطلٍ بسببِ نَزفٍ داخِلِ

كثلة الورم

مُتلازِمَةُ العِضلةِ الكائِيَّةِ المَدُورَةِ Pronator Teres Muscle Syndrome

أذِيَّاتُ ذيلِ الفِرسِ الرَضِيَّةِ، مِقاَرِبَةُ جِراحيَّةٍ جَدِيدَةٍ

Traumatic Injuries of Cauda Equina, New Surgical Approach

التَّشَلُّلُ الرُّبَاعِيُّ.. مِوجِبَاتُ وأهدافُ العِلاجِ الجِراحيِّ.. التَّطُورَاتُ التَّالِيَّةُ لِلجِراحيَّةِ- مِقاَرِنَةُ سِرْبِريَّةٍ وشِعاِعيَّةِ

تضاعفُ اليَدِ وَالرَّزْدُ Ulnar Dimelia or Mirror Hand

مُتلازِمَةُ نِفقِ الرِّسغِ تَنْهِي التَّزَامِها بِقِطْعِ تَامٍ لِلعِصْبِ المِتوسِّطِ

ورمُ شِوانِ في العِصْبِ الطَّنْبُويِّ الـ Tibial Nerve Schwannoma

ورمُ شِوانِ أَمامَ العِجْزِ Presacral Schwannoma

مِيلانوما جِلْدِيَّةٌ خَبِيثَةٌ Malignant Melanoma

ضُمُورُ اليَدِ بِالجِهَتَيْنِ، غِياِبُ خَلْقِيٍّ مِعزولٍ ثنائِيٍّ الجانِبِ Congenital Thenar Hypoplasia

مُتلازِمَةُ الرِّاسِ الطَّوِيلِ لِلعِضلةِ ذاتِ الرِّاسِيْنَ الفِخْذِيَّةِ The Syndrome of the Long Head of Biceps

Femoris

مِرضِيَّاتُ الوِترِ البِعيدِ لِلعِضلةِ ثنائِيَّةِ الرُّوسِ العِضْدِيَّةِ Pathologies of Distal Tendon of Biceps

Brachii Muscle

حِثْلٌ وَذِيٌّ انْعِكاَسِيٌّ Algodystrophy Syndrome تَميَّزَ بِظُهُورِ حَلِقَةٍ جِلْدِيَّةِ خائِقةٍ عِنْدَ الحُدُودِ القَريبَةِ لِلوِئمةِ

الجِلْدِيَّةِ

تِصْنِيعُ الفِكِّ السُّفْلِيِّ بِاسْتِخدامِ الشَّرِيحَةِ الشَّظْوِيَّةِ الحُرَّةِ Mandible Reconstruction Using Free

Fibula Flap

انْسِدادُ الشَّرِيانِ الكِعبِريِّ الحادِّ غِيرِ الرُّضِيِّ (داءُ بِيرِغِر)

إِصابَةُ سَلِيَّةٍ مِعزولَةٍ في العِقْدِ اللَّمْفِيَّةِ الإِبْطِيَّةِ Isolated Axillary Tuberculous Lymphadenitis

الشَّرِيحَةُ الشَّظْوِيَّةُ المُوَعَاةُ في تَعوِيضِ الضَّياعِ العِظْمِيَّةِ المُخْتلِطَةِ بِذاتِ العِظْمِ والنَّقِيِّ

Free Fibula Flap for Bone Lost Complicated with Recalcitrant Osteomyelitis

الشَّرِيحَةُ الحُرَّةُ جانِبِ الكَتِفِ في تَعوِيضِ ضَياعِ جِلْدِيِّ هَامٍ في السَّاعِدِ

الأذِيَّاتُ الرَضِيَّةُ لِلصَّفِيرَةِ العِضْدِيَّةِ Injuries of Brachial Plexus

أذِيَّةُ أوتارِ الكَفَّةِ المُدُورَةِ Rotator Cuff Injury

كِيسَةُ القِناةِ الجامِعةِ Choledochal Cyst

أفاتُ النَّدى ما حِولَ سَنِّ البِياسِ.. نَحْوَ مِقاَرِبَةٍ أَكْثَرَ حِزْماً Peri- Menopause Breast Problems

تَقْقيمُ أفاتِ النَّدى الشَّانِعةِ Evaluation of Breast Problems

أفاتُ النَّدى ما حِولَ سَنِّ البِياسِ.. نَحْوَ مِقاَرِبَةٍ أَكْثَرَ حِسْماً Peri- Menopause Breast Problems

تَدْبِيرُ ألامِ الكَتِفِ: الحَقْنُ تحتِ الأَخرَمِ Subacromial Injection

مجمع البحرين.. برزح ما بين حياتين

ما بعد الموت وما قبل المساق.. فإما مسح.. وإما اعتاق!

تدبير التهاب الألفافة الأخمصية المزمن بحقن الكورتيزون *Plantar Fasciitis, Cortisone Injection*

حقن الكيسة المصلية الصدرية- لوح الكتف بالكورتيزون

Scapulo-Thoracic Bursitis, Cortisone Injection

فيتامين ب ١٢.. مختصر مفيد *Vitamin B12*

الورم العظمي العظماني (العظموم العظماني) *Osteoid Osteoma*

(١) قصر أمشاط اليد *Brachymetacarpia*: قصر ثنائي الجانب ومتناظر للأصابع الثلاثة الزندية

(٢) قصر أمشاط اليد *Brachymetacarpia*: قصر ثنائي الجانب ومتناظر للأصابع الثلاثة الزندية

الكتف المتجمدة، حقن الكورتيزون داخل مفصل الكتف *Frozen Shoulder, Intraarticular*

Cortisone Injection

مرفق التنس، حقن الكورتيزون *Tennis Elbow, Cortisone injection*

ألم المفصل العجزي الحرقفي: حقن الكورتيزون *Sacro-Iliac Joint Pain, Cortisone Injection*

استئصال الكيسة المعصمية، السهل الممتنع *Ganglion Cyst Removal (Ganglionectomy)*

قوس العضلة قابضة الأصابع السطحية (FDS Arc)

التشريح الجراحي للعصب المتوسط في الساعد *Median Nerve Surgical Anatomy*

ما قول العلم في اختلاف العدة ما بين المطقة والأرملة؟

عملية النقل الوترية لاستعادة حركة الكتف *Tendon Transfer to Restore Shoulder Movement*

بفضلك آدم! استمر هذا الإنسان.. تمكّن.. تكثّف.. وكان عروفاً متباينة

المبيضان في ركن مكين.. والخصيتان في كيس مهين

بحث في الأسباب.. بحث في وظيفة الشكل

تدبير آلام الرقبة (١) استعادة الانحناء الرقبى الطبيعي (القعس الرقبى) *Neck Pain Treatment*

Restoring Cervical Lordosis

نقل قطعة من العضلة الرشيقة لاستعادة الابتسامة بعد شلل الوجه *Segmental Gracilis Muscle*

Transfer for Smile

أذية الأعصاب المحيطة: معلومات لا غنى عنها لكل العاملين عليها *peripheral nerves injurie*

تدرن الفقرات.. خراج بوت *Spine TB.. Pott's Disease*

الأطوار الثلاثة للنقل العصبي.. رؤية جديدة

أرجوزة الأزل

قال الإمام.. كم هو جميل فيكم الصمت يا بشر

صناعة الأوعي

أزمة مثقف.. أضع الهوية تحت مركوم من مقروع ومسموع

تفاحة آدم وضيع آدم.. وجهان لصورة الإنسان